Manuelle Therapie / Funktionelle Osteopathie

Referent:

Ralf Kusch **MSc, PT-OMT (Fachlehrer für Manuelle Therapie, KGG, EAP), Osteopath**

Obere Wirbelsäule I (MT-OWS I)

(Untersuchung/Behandlung von Schulter, Schultergürtel und cervicothorakalem Übergang)

© Ralf Kusch MT-OWS I 2017

VORWORT

Dieses Skript ist erstellt worden für die Teilnehmer der Kursreihe :

Manuelle Therapie / Funktionelle Osteopathie (KURS MT-OWS I).

Es ist entstanden, um Ihnen einen Leitfaden zu geben, anhand dem sie die Kursinhalte verfolgen und entsprechend reproduzieren können.

Eine Grundlage der Inhalte bildet das von F. Kaltenborn und O. Evjenth gegründete Kaltenborn-Evjenth-Konzept. Diesen beiden sei an dieser Stelle gedankt, für die intensive Ausbildung die ich bei ihnen genießen durfte und die mir ein umfangreiches praktisches Fundament vermittelt hat.

Durch die Kooperation mit CURA – Osteopathie ist unser gemeinsames Konzept **MT-FO** entstanden. Dieses soll Ihnen ermöglichen Techniken der Manuellen Therapie (Strukturellen Osteopathie) schnellst möglich mit peripher faszialen, viszeral faszialen und cranio-sacralen zu verbinden.

So erhalten Sie möglichst komprimiert sehr komplexe Handlungsmöglichkeiten um möglichst vielen Ihrer Patienten helfen zu können auf dem Weg zu mehr Gesundheit.
.

Weitere Informationen finden Sie unter:

- www.mtfo.de
- www.c-u-r-a **Osteopathie.de**
- www.dgomt.de
- www.reha-kirchrode.de
- www.fortbildungszentrum-langenhagen.de

Viel Spaß bei dem Kurs

Hannover Juli 2017

Ralf Kusch MSc (K.R.Kusch@web.de)

www.reha-kirchrode.de

Dieses Skript ist urheberrechtlich geschützt. Die dadurch begründeten Rechte, insbesondere des Nachdrucks, photomechanischer oder ähnlicher Wiedergabe und der Übersetzung bleiben, auch bei nur auszugsweiser Verwendung, vorbehalten.

Fotos: Klaus-Dieter Fröhlich DGPh

Feldstraße 18

31157 Sarstedt

(KuK.Froelich@web.de)

Seite

Übungsfragen zur LWS **4**

Übungsfragen zur BWS **5**

1. Schulter- Schultergürtel **6**

Gelenkstellungen/Biomechanik 7

Übersicht Untersuchungsschema 13

Palpation 15

Bereichslokalisation/Differentialdiagnostik 18

Funktionsprüfung

1. Aktive/passive Untersuchung 20

2. Stabilitätstets 28

3. Translatorische Tests 30

TESTCLUSTER 31

4. Muskeltests 32

Untersuchung Schultergürtel:

Aktive/passive Untersuchung 34

Translatorische Tests (ACG/SCG) 39

Pathologie Schulter 41

Behandlung Schulter – Muskulatur - 44

Behandlung Schulter – Gelenke - 56

Behandlung Schultergürtel 60

Übungsfragen Schulter- Schultergürtel 62

2. Untere Halswirbelsäule – CTÜ- **63**

Gelenkstellungen/Biomechanik 64

Übersicht Untersuchungsschema 66

Periphere Nervenirritation- Thoracic outlet Syndrom (TOS) 67

Palpation 70

Bereichslokalisation/Differentialdiagnostik 72

Aktive/passive Untersuchung 73

Segmentale Untersuchung 79

Behandlung CTÜ- Mm./Gelenke / 1. Rippe 80

Literaturliste 82

© Ralf Kusch MT-OWS I 2017

1. Welche Zeichen in Ihrer klinischen Untersuchung deuten auf ein primär ``neurologisches`` Problem?

2. Nenne Sie die Zeichen einer Kompression der Wurzel L5.

3. Beschreiben Sie die Klinik einer ISG Funktionsstörung.

4. Welche Befunde sprechen für eine Instabilität der LWS und wie ist die Differentialdiagnostik zu einer Spondylolisthesis?

5. Beschreiben Sie die Mechanik im ISG bei Belastung des rechten Beines.

6. Wie ist die Mechanik der Rippen bei :

   ROT/FL/SN/Ein-,Ausatmung?

© Ralf Kusch MT-OWS I 2017

1. Welches sind die knöchernen Anteile des Thorax ?
2. Beschreiben Sie die Gelenke der Rippen?
3. Beschreiben Sie alle Gelenke eines Brustwirbels der mittleren BWS.
4. Wie sind die segmentalen Bewegungsausschläge in der BWS bzgl. FL/EXT, SN und Rotation?
5. Erklären Sie die Biomechanik der Rippen bei FL/EXT, SN und Rotation.
6. Welche Tests würden Sie als Sicherheitstests vor einer BWS Behandlung durchführen?
7. Erklären Sie die Biomechanik der Brustwirbelsäule bei FL/EXT, SN und Rotation.
8. Welche klinischen Zeichen finden Sie bei einem Bandscheibenproblem der BWS?
9. Wo liegen die vegetativen Kerngebiete für die Versorgung von:
   - Kopf und HWS
   - Arm
   - untere Extremität
10. Begründen Sie, weshalb die Mitbehandlung der BWS bei vielen Patienten einen hohen Stellenwert hat.
11. Bei welchen Angaben in der Anamnese denken Sie an eine Pathologie (red flags)?

© Ralf Kusch MT-OWS I 2017

1. Schulter-Schultergürtel :

- Gelenkstellungen/ Biomechanik
- Palpation
- Schmerzprovokation
- Untersuchung
- Behandlung

© Ralf Kusch MT-OWS I 2017

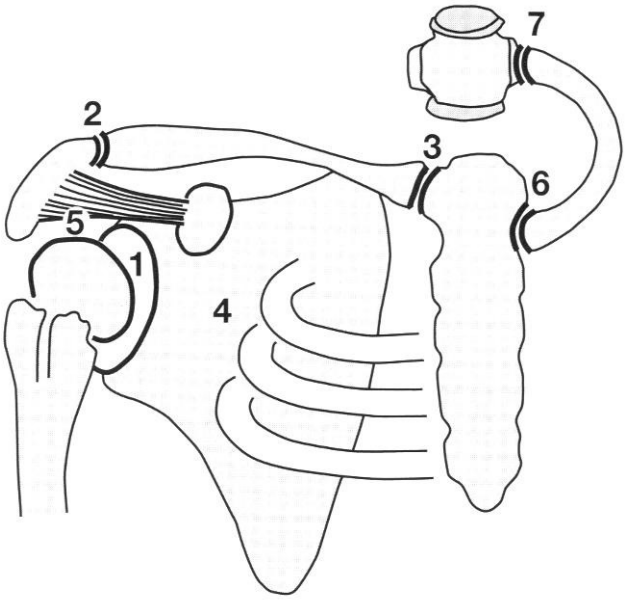

1 = Glenohumeralgelenk 2 = Acromiclaviculargelenk

3 = Sternoclaviculargelenk 4 = Scapulo-thoracales Gelenk

5 = Subacromiales Gelenk 6 = Sternocostales Gelenk

7 = costovertebrales Gelenk

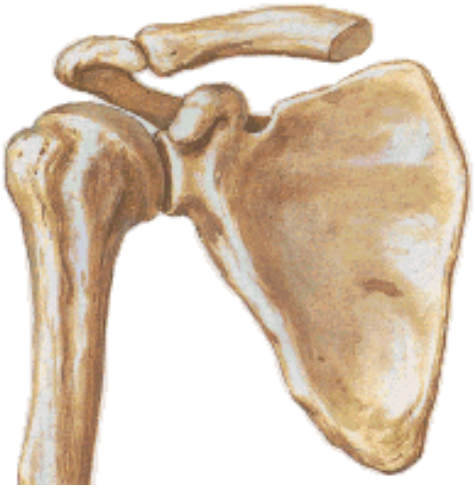

Gelenk: <u>Schultergelenk</u>

Artic. humeri (Kugelgelenk)

Gelenkflächen

Caput humeri = konvex

Gleiten

Nach der Konvexregel d.h. bei ABD nach caudal, bei Ext und ARO nach ventral, bei IRO nach dorsal, bei FL anfangs nach dorsal dann nach caudal und am Ende nach ventral.

Behandlungsebene

Verbindet man die hintere Acromionecke mit dem Processus coracoideus mit einer gedachten Linie so hat man die Ausrichtung der Cavitas individuell gefunden. Zusätzlich ist sie etwas nach cranial geneigt.

ROM/Endgefühl

Flexion/Extension = 180°-0°-40° (fest-elastisch)

Abduktion = 90°(-120°mit ARO); (fest-elastisch)

ARO/IRO = 60°-0°-90° (fest-elastisch)

© Ralf Kusch MT-OWS I 2017

Schultergelenk :

Neutral-Null-Stellung

Der Arm steht parallel zum Rumpf. Der Ellenbogen ist gestreckt. Der Daumen zeigt nach vorne

Ruhestellung

55° Abduktion und 30° horizontale Adduktion

Verriegelte Stellung

Maximale Abduktion und Außenrotaion

Kapselmuster

Außenrotation>Abduktion>Innenrotation

Biomechanik

Um endgradige Bewegungsausschläge des Schultergelenkes zu erreichen, kommt es auf die Mitbewegungen des Schultergürtels, der Scapula und der BWS an.

Bei einer ABD ohne Rotation im Glenohumeralgelenk ist diese durch das Anstoßen des Tuberculum majus unter dem Schulterdach limitiert. Erst eine zusätzliche Außenrotation ermöglicht weitere Bewegung an deren Ende die BWS etwas Seitneigung durchführt und es zu einer Rotation im CTÜ kommt. Das Verhältnis der Bewegungsausschläge im Schultergelenk zu den Schultergürtelgelenken ist etwa 2:1.

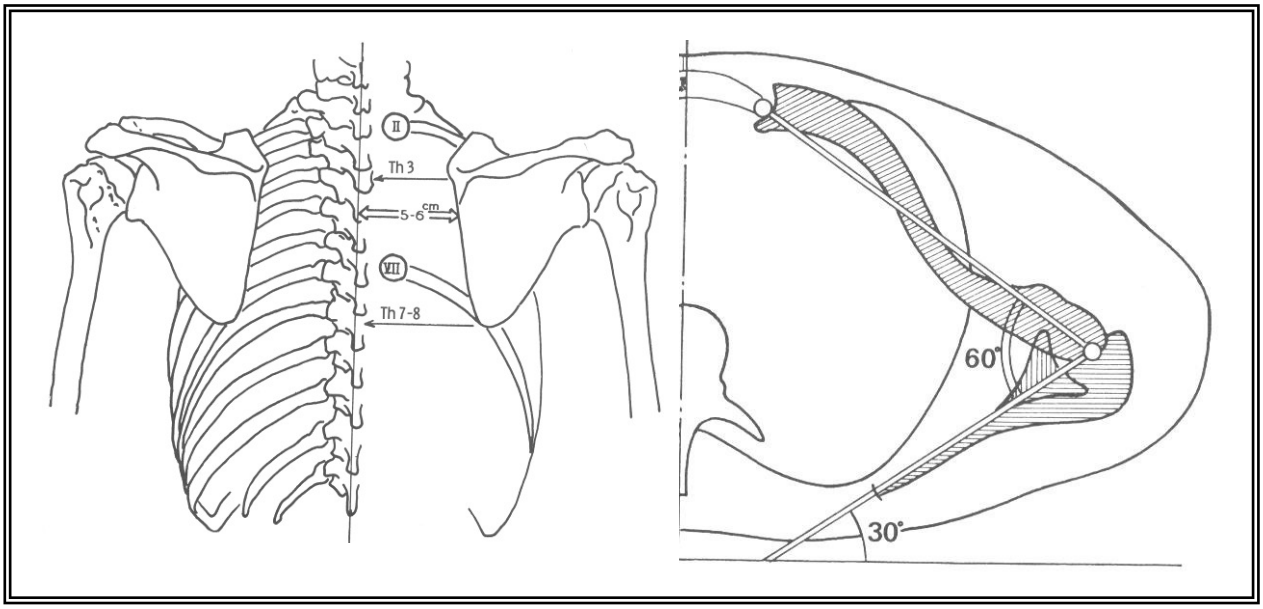

Schultergürtel: Neutral-Null-Stellung/Ruhestellung = Physiologische Stellung

Der Angulus superior scapulae steht etwa auf Höhe der 2. Rippe, der Angulus inferior etwa auf Höhe der 7. Rippe. Der Margo medialis hat dabei einen Abstand von etwa 5cm zu den Dornfortsätzen der Brustwirbelsäule.

Die Clavicula steht etwa in der Horizontalebene und bildet mit der Sagittalebene einen Winkel von 60°.

Der Margo superior der scapula steht ebenfalls etwa in der Horizontalebene und bildet mit der Frontalebene eine Winkel von 30°. Somit entsteht zwischen den beiden Knochen der sogenannte Clavicula-Scapula Horizontalwinkel (C-S-HW) der 60° beträgt.

In der Frontalebene bilden Scapula und Clavicula den Clavicula-Scapula-Vertikal-Winkel (C-S-V) der etwa 90° beträgt.

© Ralf Kusch MT-OWS I 2017

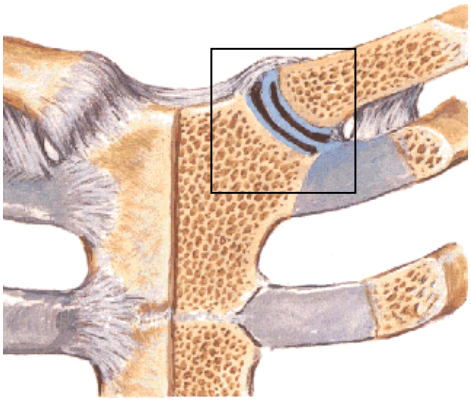

Gelenk: Sternoclaviculargelenk (SCG)

Art. sternoclavicularis (Sattelgelenk)

Gelenkflächen

Clavicula für Protraction/Retraction = konkav

Clavicula für Elevation/Depression = convex

Gleiten

nach ventral/dorsal bei Protraction/Retraction ;

caudal bei Elevation und cranial bei Depression

Behandlungsebene

Liegt für Elevation/Depression auf dem konkaven Sternum etwa in der Frontalebene mit Ausrichtung von cranial/medial nach caudal/lateral. Für Protraction/Retraction auf der konkaven Clavicula.

ROM/Endgefühl

Elevation/Depression = 45°-0-7°(fest-elastisch)

Protraction/Retraction= 30°-0°-30° (fest-elastisch)

Rotation der Clavicula = etwa 30° gesamt

Verriegelte Stellung

Arm in maximaler Elevation

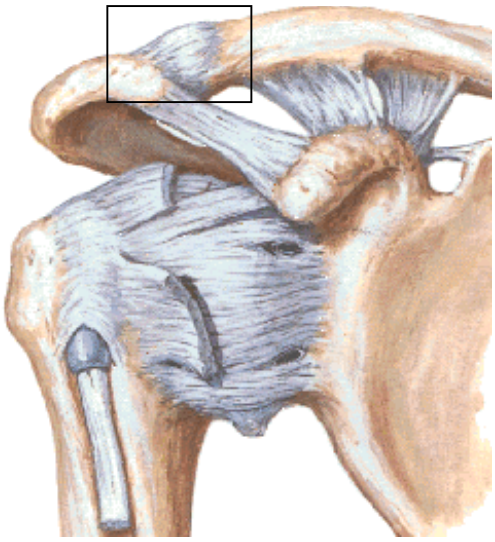

Gelenk: Acromioclaviculargelenk (ACG)

Art. acromioclavicularis (planes Gelenk ; wenn ein Discus vorhanden ist =Sattelgelenk)

Gelenkflächen

Scapula = konkav

Clavicula= convex

Gleiten

der Clavicula nach der Konkavregel

Behandlungsebene

ergibt sich durch die Verbindung von hinterem und vorderem Eingang zum ACG

ROM/Endgefühl

Elevation/Depression =

geringes Gleiten nach cranial/caudal ≈ 5°

Protraction/Retraction=

geringes Gleiten nach ventral/dorsal ≈10°

Rotation der Scapula = gesamt ≈ 50°

Verriegelte Stellung

Arm in 90° Abduktion

© Ralf Kusch MT-OWS I 2017

Biomechanik SCG:

Das Sternoclaviculargelenk ist das einzige echte Gelenk mit dem die obere Extremität mit dem Thorax verbunden ist. Aufgrund des vorhandenen Discus kann man, was die Bewegungsmöglichkeiten angeht, faßt von einem Kugelgelenk sprechen. Pro- und Retraction finden um eine Achse durch das Manubrium sterni statt, wobei die Calvicula der konkave Gelenkpartner ist. Die Bewegungsachse für Elevation/Depression liegt in der dafür konvexen Clavicula. Um den Arm maximal heben zu können muß die gesamte Clavicula zusätzlich eine Rotation um ihre Längsachse ausführen.

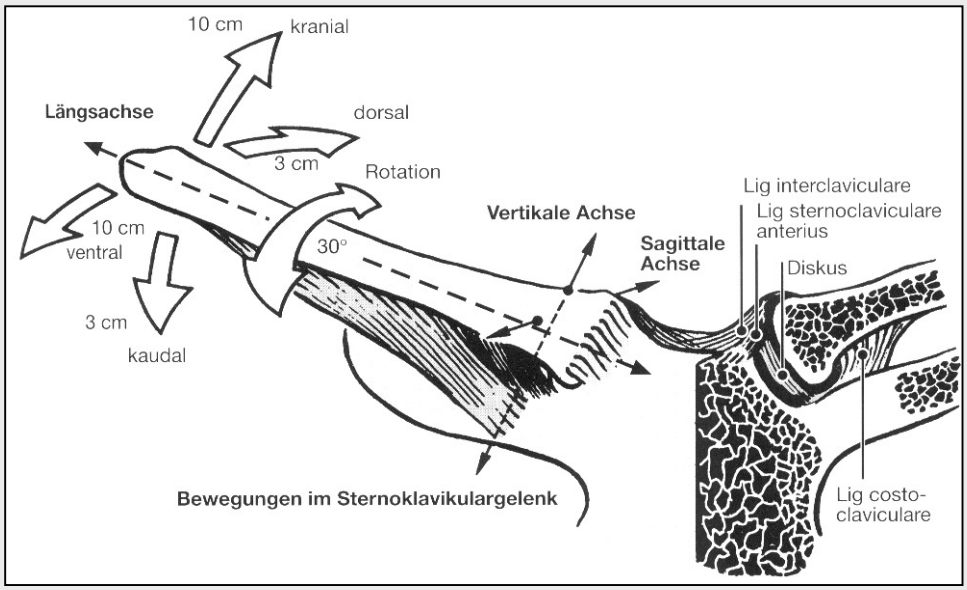

Biomechanik ACG:

Um die Bewegungen der Scapula in Relation zur Clavicula zu definieren kann man sich vorstellen daß diese um 3 verschiedene Achsen stattfinden.

Bewegt sich der Knochen Scapula im Raum nach cranial und caudal = **Elevation** und **Depression** findet die Bewegung um eine sagittale Achse statt.Der angulus inferior der Scapula bewegt sich bei Elevation im Verhältnis zu Clavicula in Adduktion (der CSV-Winkel wird kleiner als 90°), die Clavicula als Knochen nach cranial. Die Gleitrichtung der Clavicula zur Scapula ist ebenfalls nach cranial.

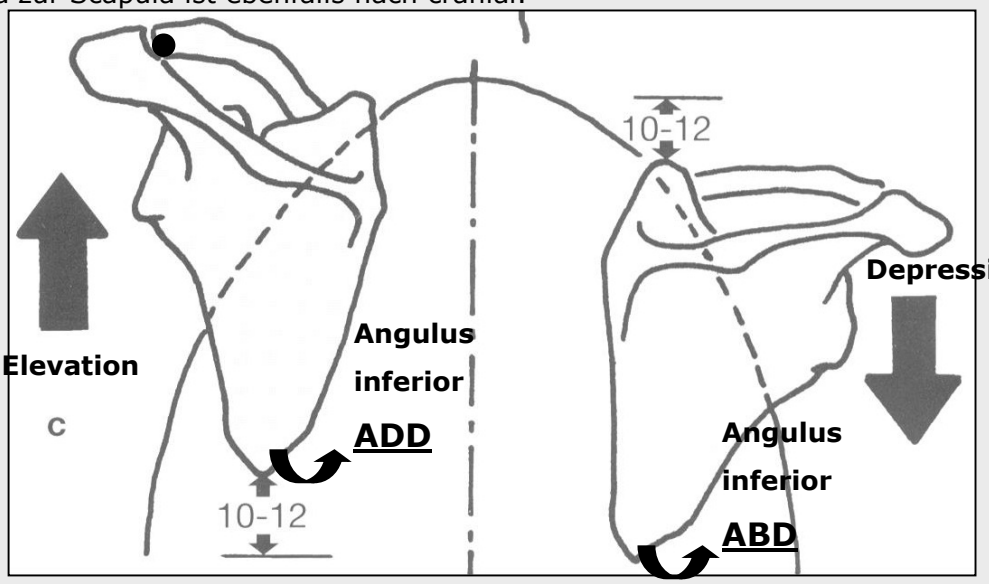

© Ralf Kusch MT-OWS I 2017

Biomechanik ACG:

Bei **Retraction** bewegt sich die Scapula auf dem Thorax nach dorsal. Der Winkel zwischen Scapula und Clavicula (C-S-H Winkel) wird dabei größer und der Margo medialis der Scapula bewegt sich in Abduktion. Im ACG gleitet die Clavicula dabei nach dorsal. Diese beschriebenen Bewegungen finden um eine vertikale Achse statt.Bei der **Protraction** wird der Winkel kleiner und die Clavicula gleitet nach ventral.

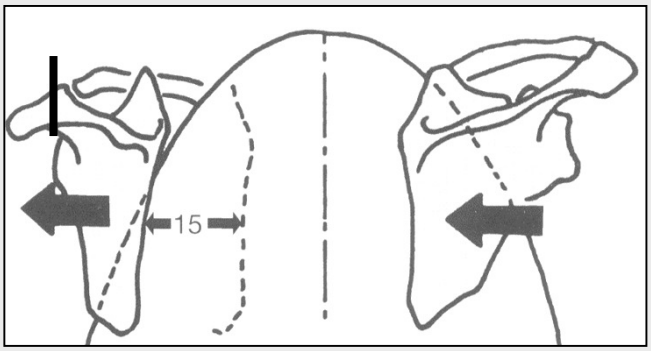

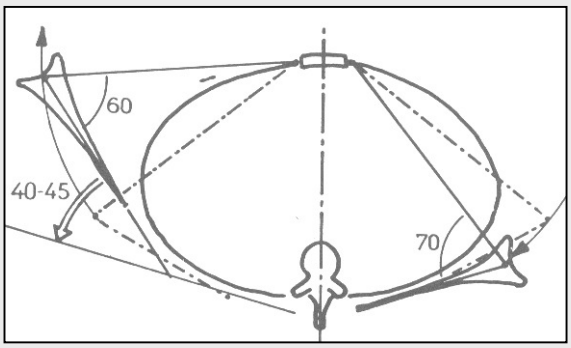

Bei der **Rotation der Scapula** bewegt sich diese um eine longitudinale Achse durch die Clavicula. Der Angulus inferior bewegt bei Außenrotation nach ventral/lateral und bei Innenrotation nach dorsal medial. Als Ergebnis dieser Bewegung wird die Cavitas glenoidalis mehr nach cranial/ventral oder caudal/dorsal ausgerichtet.Was die Basis bildet für eine endgradige Armhebung.

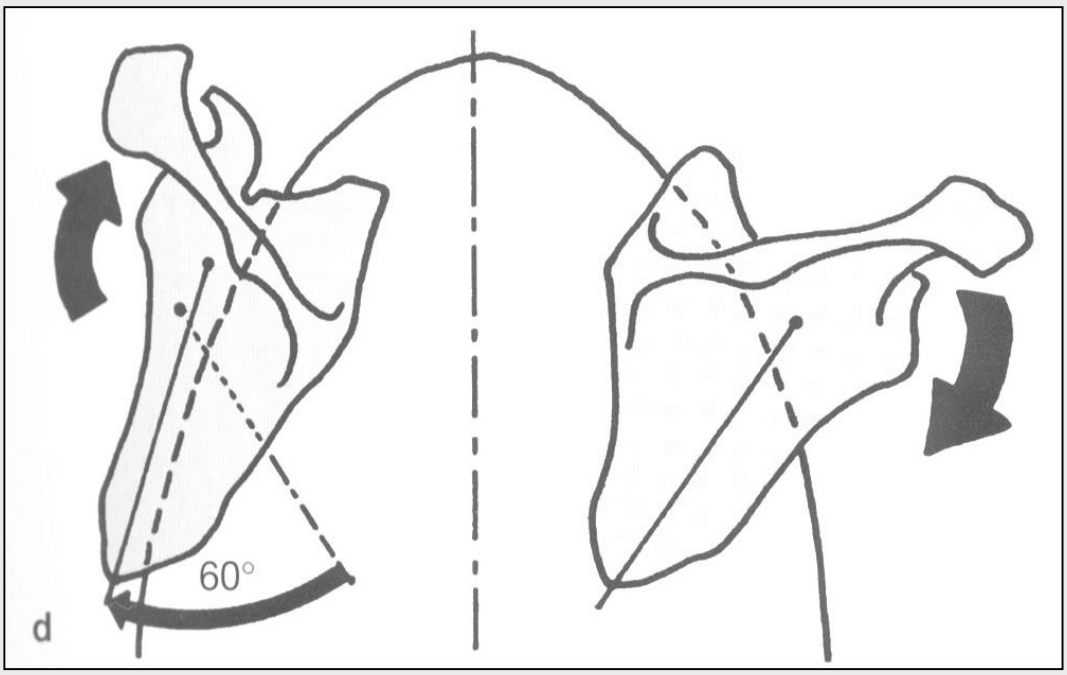

© Ralf Kusch MT-OWS I 2017

Biomechanik Schultergürtel gesamt:

Die beschriebene Bewegungen finden natürlich bei einer Armhebung nicht getrennt voneinander statt, sondern alle beschriebenen Gelenke und angrenzenden Regionen führen zu synchronen Bewegungsmustern der Schulter- und Schultergürtelgelenke (auch ``**scapulohumeraler Rhythmus**`` genannt). Die Feinabstimmung eines so komplexen Bewegungsverhaltens hat nicht nur mit der optimalen Funktion der einzelnen beteiligten Gelenke zu tun, sondern hängt natürlich auch von der entsprechenden Innervation auf Höhe der HWS ab und der Muskulatur die diese Gelenke steuert.

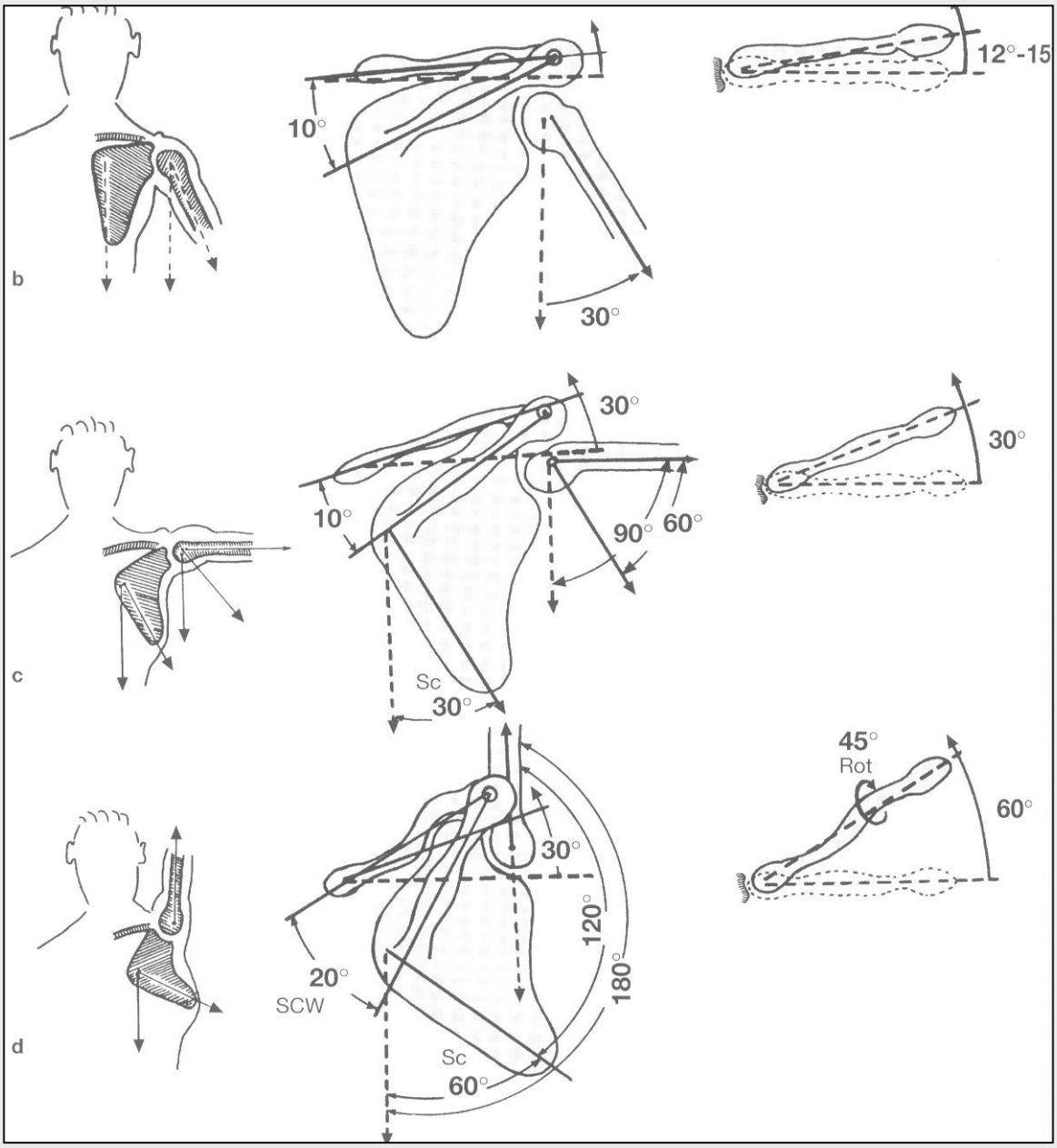

I. Orientierende Untersuchung

Schmerzanamnese, Bereichslokalisation, Kontraindikationen, Nervensystem...

II. Spezifische Untersuchung

1. Anamnese

2. Inspektion

3. Funktionsprüfung :

a) Aktive und passive Bewegungen

- Flexion (1. mit Schultergürtel=Elevation, 2. isoliert)
- Extension
- Abduktion (1. mit Schultergürtel, 2.ohne Rotation, 3. mit ARO)
- Horizontale Adduktion
- Innen- Außenrotation (am Körper, in Abduktion)
- Gekoppelte und nichtgekoppelte Bewegungen

b) Stabilitätstests

- ventrale, dorsale und komplexe Instabilität

C) Translatorische Tests

- Traktion/Kompression
- Gleiten ventral/dorsal
- Gleiten caudal

d) Widerstandstests

- Flexion, Extension, Abduktion, Adduktion, Innen- Außenrotation

e) Palpation

f) Neurol./angiolog. Tests ; Ärztliche Zusatzinformationen

III. Befundinterpretation

IV. Probebehandlung

© Ralf Kusch MT-OWS I 2017

I. Orientierende Untersuchung

Schmerzanamnese, Bereichslokalisation, Kontraindikationen, Nervensystem...

II. Spezifische Untersuchung

1. Anamnese

2. Inspektion

3. Funktionsprüfung :

a) Aktive und passive Bewegungen

- Elevation/Depression
- Protraktion/Retraktion

b) Stabilitätstests

C) Translatorische Tests

Sternoclaviculargelenk: - Traktion/Kompression
- Gleiten ventral/dorsal
- Gleiten cranial/caudal

Acromioclaviculargelenk: - Traktion/Kompression
- Gleiten ventral/dorsal
- Gleiten caudal

d) Widerstandstests

- Elevation, Depression, Protraktion, Retraktion

e) Palpation

f) Neurol./angiolog. Tests ; Ärztliche Zusatzinformationen

III. Befundinterpretation

IV. Probebehandlung

© Ralf Kusch MT-OWS I 2017

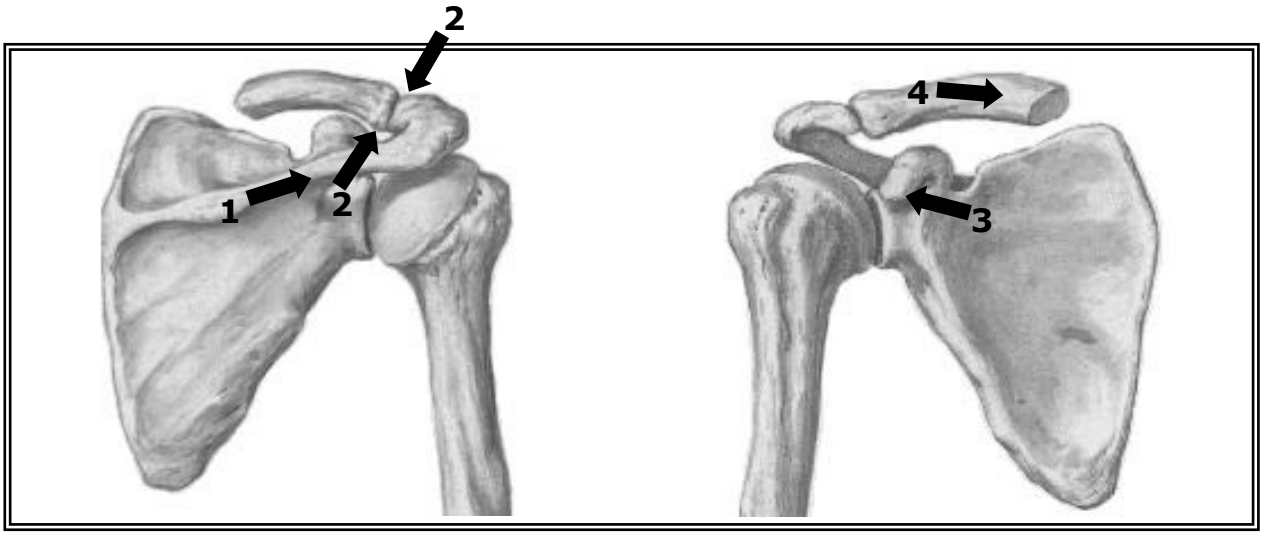

Spina scapulae(1)

Am vertebralen Scapularand beginnend palpiert man auf der Oberkante entlang und gelangt so an den dorsalen Rand des laterale Claviculaendes.=ACG

Processus coracoideus (3)

Direkt lateral in der Fossa infraclavicularis palpiert man ausgehend von der Spitze um den Processus.

Acromioclaviculargelenk (2)

Um den ventralen Eingang zu finden palpiert man am caudalen Rand der Spina entlang. Man gelang zu hinteren Acromioneck.Von da um das gesamte Acromion bis zum vorderen Eingang=V.

Clavicula (4)

Die Clavicula auf ihrer gesamten Länge von unten und oben palpierend erkennt man ihre Krümmung und den ventro-dorsalen Durchmesser.

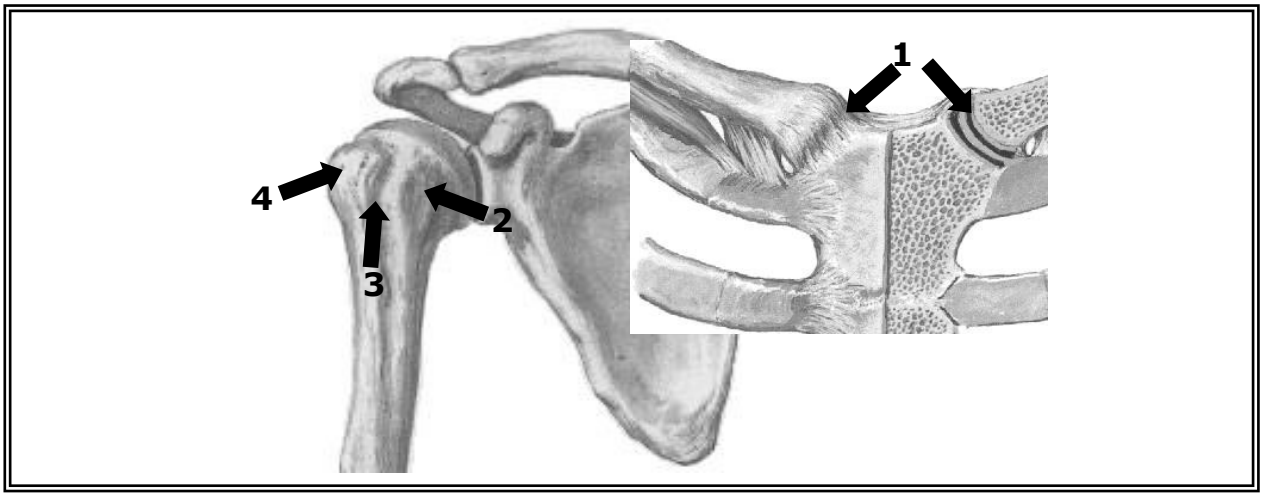

Sternoclaviculargelenk (1)

Am medialen Ende der Clavicula direkt nach dem verdickten medialen Ende dieser.

Sulcus intertubercularis (3)

Lateral des Tbc. min. oder den Arm in leichter FL halten lassen und in der Rinne zw. M. delta pars clav. und acromialis.

Tuberculum minus (2)

Man legt den Finger auf den Processus coracoideus und palpiert lateral davon während IRO/ARO das Tbc.=prox. breiter.

Tuberculum majus (4)

Lateral des Sulcus direkt unter dem vorderen Acromioneck.

© Ralf Kusch MT-OWS I 2017

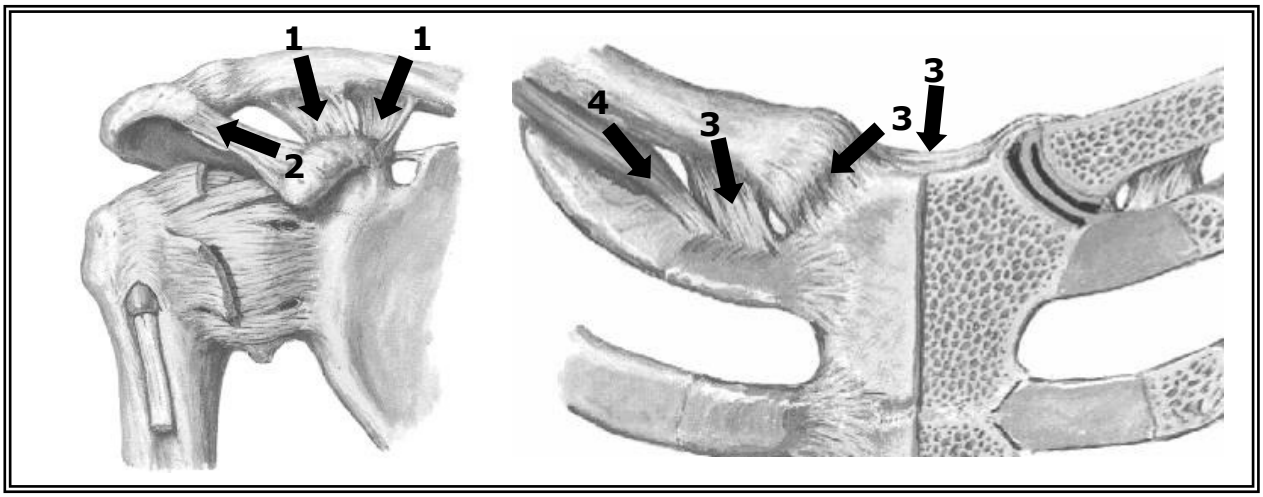

Lig. coracoclaviculare(1)

Von der Spitze des Processus coracoideus ausgehend palpiert man quer zu diesen Ligamenten.

Ligg. Inter-und sternoclaviculare (3)

Der Gelenkspalt des SCG wird durch das Lig. sternoclaviculare und einen Ansatz des M. sternocleidomastoideus bedeckt.

Lig. coracoacromiale (2)

Ausgehend vom Processus coracoideus etwas nach lateral und cranial gibt man leichten Druck nach dorsal und cranial.

M. subclavius (4)

Unterhalb der Clavicula etwa im medialen Drittel ist dieser Muskel zu palpieren der fast parallel zu Clavicula verläuft.

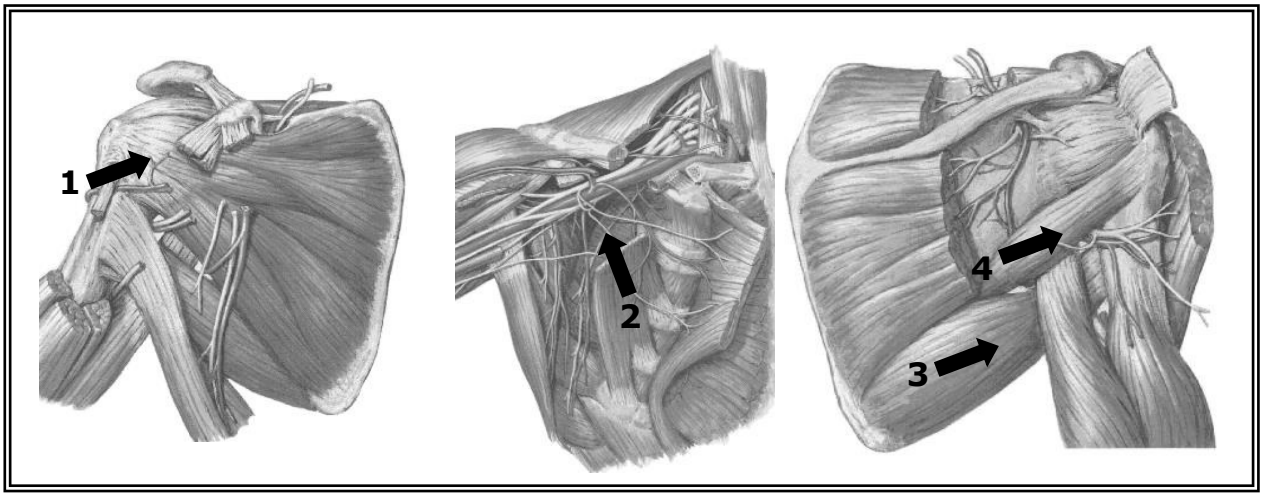

M. subscapularis (1)

Medial des Tuberculum minus kann man die Ansatzsehne quer zu ihrem Verlauf palpieren.

M. teres major (3)

Ausgehend vom Angulus inferior scapulae ist dieser Muskel zw. M. latissimus, dem M. deltoideus pars spinalis und dem M. teres minor zu spüren.

M. pectoralis minor (2)

Dieser Muskel ist vom M. pectoralis major bedeckt und durch diesen ausgehend vom Processus coracoideus zu palpieren.

M. teres minor (4)

Ist vom M. teres major durch ab-wechselnde IRO/ARO zu unterscheiden. Oder zur Palpation den langen Tricepskopf entlang gehen.

© Ralf Kusch MT-OWS I 2017

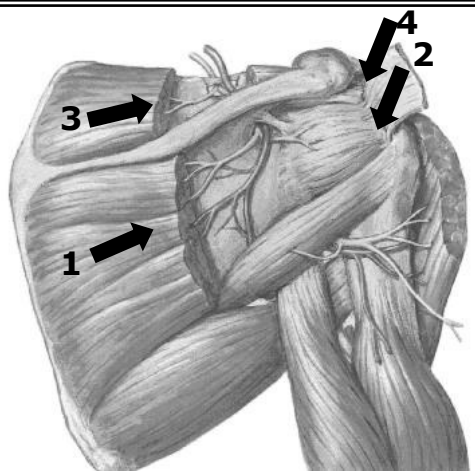

M. infraspinatus (Muskelbauch) (1)

Der Muskelbauch läßt sich direkt unterhalb der spina scapulae verfolgen. Wo er einen großen Teil der Scapula bedeckt.

M. supraspinatus (Muskelbauch) (3)

Im gesamten Verlauf der Fossa supraspinata kann man den Muskelbauch bis zum Acromion durch den M. trapezius pars ascendens palpieren.

M. infraspinatus (Ansatz) (2)

Mit dem Arm in Leichter FL, Adduktion und Außenrotation läßt sich die Sehne unterhalb der Spina scapulae und medial des Tbc. majus palpieren.

M. supraspinatus (Ansatz) (4)

Der Ansatz ist entweder durch Einstellung des Armes in EXT/ADD/ARO(lat vom Acromion) oder EXT/IRO(vordere Ecke Acromion) besser der Palpation zugänglich.

© Ralf Kusch MT-OWS I 2017

Beispiel: Schmerzhafte Armhebung über Flexion/Abduktion

1) Nervensystem

Provokation: Der Patient bewegt soweit, dass er gerade keine Symptome verspürt. Der Therapeut hält die erreichte Position in der Schulter und fordert den Patienten auf das Handgelenk in Dorsalextension zu bewegen.

Linderung: Der Patient stellt in schmerzfreier Position Dorsalextension im Handgelenk ein. Jetzt führt er die Armhebung durch bis Scherzen auftreten. In der Position geht er mit der Dorsalextension der Hand zurück.

Beachte: Arm auf den Rücken = mehr N. radialis; Arm in Stützposition = mehr N. ulnaris testen.

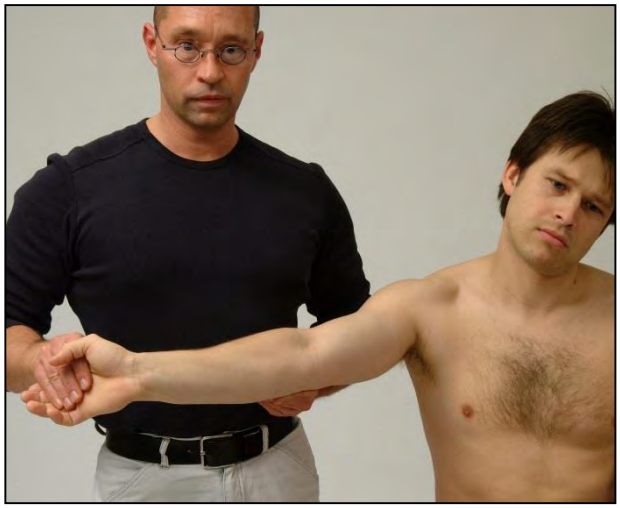

2.) HWS:

Provokation: Der Patient bewegt soweit, dass er gerade keine Symptome verspürt. In dieser Position bewegt er die Halswirbelsäule Richtung Extension/Seitneigung und Rotation nach rechts.

Linderung: Der Patient stellt in schmerzfreier Position Extension/Seitneigung und Rotation nach rechts der Halswirbelsäule ein. Jetzt bewegt er den Arm bis die Symptome auftreten. Können die typischen Symptome durch zurückbewegen der HWS gelindert werden ist eine isolierte Läsion des Schultergelenkes unwahrscheinlich.

Beachte: Die Tests können auf die gleiche Weise unter Spannung des Nervensystems durchgeführt werden.

© Ralf Kusch MT-OWS I 2017

Beispiel: Schmerzhafte Armhebung über Flexion/Abduktion

3) Glenohumeralgelenk/Schultergürtelgelenke

Provokation: Der Therapeut fixiert mit einer Hand den Schultergürtel.Der Patient bewegt in die vorher als schmerzauslösend identifizierte Bewegungsrichtung.Treten jetzt die gleichen Symptome auf spricht dies mehr für das Glenohumeralgelenk als Auslöser.

Linderung: Der Patient bewegt im Schultergürtel maximal in alle möglichen Bewegungsrichtungen. Treten jetzt die gleichen Symptome auf spricht dies mehr für die Schultergürtelgelenke als Auslöser.

4.) Glenohumeralgelenk (Schultergürtel) **:**

Provokation: Der Patient bewegt soweit, dass er gerade keine Symptome verspürt. Der Therapeut fixiert die Position des Armes. Er umfasst die Scapula mit einer Hand so das der Angulus inferior zwischen seinen Fingerspitzen und der Basis der Hand liegt.Durch Schub gegen den Angulus inferior von lateral verstärkt er die schmerzauslösende Bewegungsrichtung im Glenohumeralgelenk.

Linderung: Der Patient bewegt soweit dass er gerade Symptome spürt. Der Therapeut fixiert die Position des Armes.Durch Zug am Angulus inferior nach lateral reduziert er die schmerzauslösende Bewegungsrichtung im Glenohumeralgelenk.

Beachte: Schultergürtel= schmerzauslösend; findet man genau die umkehrten Befunde.

© Ralf Kusch MT-OWS I 2017

Ablauf aktive und passive Tests :

- zuerst sollte man sich die zu testende Bewegungsrichtung im **Seitenvergleich** anschauen
- man achtet auf die Qualität und Quantität der Bewegung (Spontanität der Bewegung, Bewegungsgeschwindigkeit, Ausweichbewegungen und den Gesamtbewegungs-ausschlag im Seitenvergleich sowie evtl. auftretenden Schmerz in der Bewegungsbahn)

Beachte: So beurteilt man als erstes den gesamten Bewegungsablauf von Schulter- und Schultergürtel bei FL/Elevation und ABD/Elevation. Anhand der Beobachtung/Palpation des Angulus inferior. Zusätzlich achtet man auf das Auftreten eines „**painful arc**".

Ablauf aktive und passive Tests :

- einachsige Bewegungen Schulter- und Schultergürtel : FL/Elevation, ABD/Elevation
- einachsige Bewegungen = Abduktion, Flexion, Außenrotation, Innenrotation, Extension, horizontale Adduktion
- gekoppelte Bewegungen = Abduktion/Außenrotation; Flexion/Innenrotation
- nicht gekoppelte Bewegungen = Abduktion/Innenrotation; Flexion/Außenrotation

© Ralf Kusch MT-OWS I 2017

Ablauf aktive und passive Tests :

- zuerst sollte man sich die zu testende Bewegungsrichtung im **Seitenvergleich** anschauen
- man achtet auf die Qualität und Quantität der Bewegung (Spontanität der Bewegung, Bewegungsgeschwindigkeit, Ausweichbewegungen und den Gesamtbewegungs-ausschlag im Seitenvergleich sowie evtl. auftretenden Schmerz in der Bewegungsbahn)

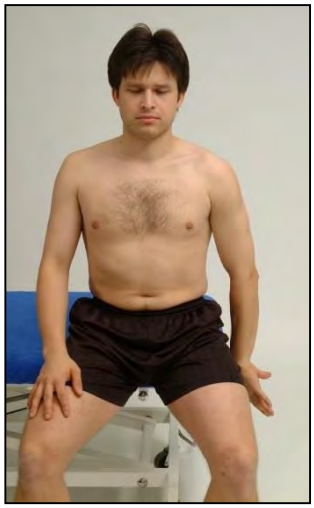

Beachte :

- Beim testen der aktiven isolierten Abduktion fordert man den Patienten auf keine Rotation durchzuführen und den Schultergürtel unten zu halten.
- Da das Schultergelenk sehr komplex bewegt sollte man isolierte Innen- und Außenrotation auch in etwa 90° Abduktionsposition testen.
- Die Adduktion aus 90° ABD-Position wird als horizontale Adduktion bezeichnet.

© Ralf Kusch MT-OWS I 2017

Aktive und passive Außenrotation :

- Der Patient bewegt aktiv so weit wie möglich in Außenrotation
- Der Therapeut fixiert den Schultergürtel nahe am Glenohumeralgelenk.
- Nachdem der Patient entspannt hat bewegt der Therapeut weiter in maximal mögliche Außenrotation

Beachte : Um isoliert im Glenohumeralgelenk zu testen sollte der Schultergürtel dabei in Protraktion eingestellt sein. Bei einem 2. Test untersucht man die Außenrotation in 90° Abduktion.

Passive Außenrotation:

Aus der Mittelstellung bewegt der Therapeut den Humerus im Schultergelenk maximal in Außenrotation und registriert das Endgefühl.

Mögliche Befunde:

- Kapselmuster bei Arthritis oder Arthrose (ARO>ABD >IRO)
- Rheumatische Arthritis
- Schmerzhafte Kontraktion der Außenrotatoren
- Dehnschmerz der Innenrotatoren
- ventrale Instabilität, Fehlstellung
- ACG
- Gleitstörung
- Bursa subcoracoidea (in ABD/ARO nicht mehr schmerzhaft)

© Ralf Kusch MT-OWS I 2017

Aktive und passive Abduktion :

- Der Patient bewegt aktiv so weit wie möglich in Abduktion(mit fixiertem Schultergürtel)
- Der Therapeut fixiert den Schultergürtel nahe am Glenohumeralgelenk
- Nachdem der Patient entspannt hat bewegt der Therapeut weiter in maximal mögliche Abduktion

Beachte : Dieser Test sollte in 3 Varianten ausgeführt werden : 1. Isolierte ABD ; 2. ABD mit Außenrotation ; 3. ABD mit Innenrotation

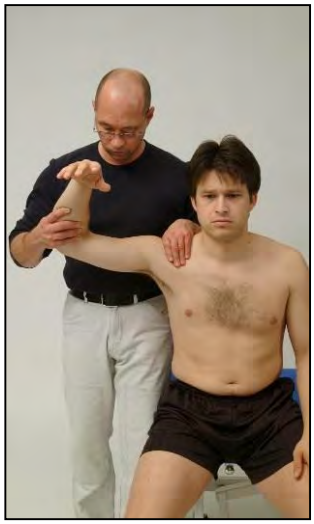

Passive Abduktion:

Aus der Mittelstellung bewegt der Therapeut den Humerus im Schultergelenk maximal in Abduktion und registriert das Endgefühl.

Mögliche Befunde:

- Kapselmuster bei Arthritis oder Arthrose (ARO>ABD>IRO)
- Bursa S.A.D., Impingement
- Gleitstörungen, Fehlstellung Caput
- Recessus axillaris
- Plexus brachialis

Beachte:

Bei Abduktion incl. Schultergürtel-bewegung spricht man bei Schmerz zw.60°-120° (glenohumeral) und zwischen 160°-180°(acromio-clavikulär) vom painful arc .

Betroffene/auslösende Strukturen:

- Mm. supraspinatus et infraspinatus
- M. subscapularis
- M. bizeps caput longum
- Acromion
- Tuberculum majus
- Gleitstörung
- Acromioclaviculargelenk

© Ralf Kusch MT-OWS I 2017

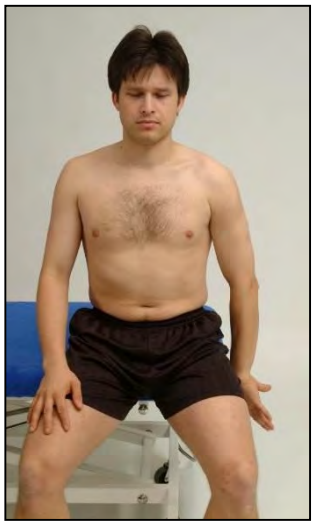

Aktive und passive Innenrotation :

- Der Patient bewegt aktiv so weit wie möglich in Innenrotation
- Der Therapeut fixiert den Schultergürtel nahe am Glenohumeralgelenk
- Nachdem der Patient entspannt hat bewegt der Therapeut weiter in maximal mögliche Innenrotation

Beachte : Bei diesem Test fasst man um beide Epicondylen des Ellenbogengelenkes. Bei einem 2. Test untersucht man die Innenrotation in 90° Abduktion.

Passive Innenrotation:

Aus der Mittelstellung bewegt der Therapeut den Humerus im Schultergelenk maximal in Innenrotation und registriert das Endgefühl.

Mögliche Befunde:

- Kapselmuster bei Arthritis oder Arthrose (ARO>ABD >IRO)
- Schmerzhafte Kontraktion der Innenrotatoren
- Dehnschmerz der Außenrotatoren
- ACG
- Gleitstörung
- N. suprascapularis
- N. radialis

© Ralf Kusch MT-OWS I 2017

Aktive und passive Flexion :

- Der Patient bewegt aktiv so weit wie möglich in Flexion (mit fixiertem Schultergürtel).
- Der Therapeut fixiert den Schultergürtel nahe am Glenohumeralgelenk.
- Nachdem der Patient entspannt hat bewegt der Therapeut weiter in maximal mögliche Flexion.

Beachte: Die Fixation sollte hier von cranial gegen den Processus coracoideus sein.

Passive Flexion:

Aus der Mittelstellung bewegt der Therapeut den Humerus im Schultergelenk maximal in Flexion und registriert das Endgefühl.

Mögliche Befunde:

- Schmerzhafte Kontraktion der Flexoren
- Dehnschmerz der Extensoren

Bei Mitbewegung des gesamten Schultergürtels (**Elevation**):

- M. bizeps brachii caput longum
- ACG, SCG
- Recessusverklebung
- Gleitstörungen
- Schädigung des N. thoracicus longus oder des N. accessorius

© Ralf Kusch MT-OWS I 2017

Aktive und passive Extension :

- Der Patient bewegt aktiv so weit wie möglich in Extension.
- Der Therapeut fixiert den Schultergürtel nahe am Glenohumeralgelenk.
- Nachdem der Patient entspannt hat bewegt der Therapeut weiter in maximal mögliche Extension.

Beachte: Die Fixation sollte hier von dorsal mit dem Unterarm gegen die Scapula sein.

Passive Extension:

Aus der Mittelstellung bewegt der Therapeut den Humerus im Schultergelenk maximal in Extension und registriert das Endgefühl.

Mögliche Befunde:

- Dehnungsschmerz der Flexoren
- Schmerzhafte Kontraktion der Extensoren
- ventrale Instatbilität
- ACG
- Gleitstörung

© Ralf Kusch MT-OWS I 2017

Aktive und passive horizontale Adduktion :

- Der Patient bewegt aktiv so weit wie möglich in horizontale Adduktion
- Der Therapeut fixiert den Schultergürtel nahe am Glenohumeralgelenk.
- Nachdem der Patient entspannt hat bewegt der Therapeut weiter in maximal mögliche horizontale Adduktion

Beachte: Die Fixation sollte hier von ventral gegen den Processus coracoideus sein.

Passive horizontale Adduktion:
Aus der Mittelstellung bewegt der Therapeut den Humerus im Schultergelenk maximal in horizontale Adduktion und registriert das Endgefühl.

Mögliche Befunde:

- ACG (maximal schmerzhaft)
- Gleitstörung
- N. suprascapularis
- Schmerzhafte Kontraktion der Adduktoren
- Dehnschmerz M. infraspinatus und teres minor
- Insertion M. subscapularis

© Ralf Kusch MT-OWS I 2017

Stellungstest Humeruskopf :

Um die Position des Humeruskopfes mit der gegenüberliegenden Seite zu vergleichen legt der Therapeut den Zeigefinger entweder auf den Humeruskopf und den Processus coracoideus oder von oben auf das Acromion und den Humeruskopf.

Humeruskopf dorsal in ARO:

Patient mit ventral stehendem Humeruskopf Der Therapeut stellt Außenrotation so weit wie möglich ein. In dieser Position gibt er einen Schub nach dorsal und lateral. Durch dieses Manöver wird der Humeruskopf wieder zentriert und ARO geht danach weiter.

Aprehension- Tests in 30°/60°/90° (modifiziert) **:**

Der Therapeut testet wie weit sich der Humeruskopf im Vergleich zur anderen Seite translatorisch nach ventral verschieben lässt, mit dem Daumen seiner linken Hand. Dieses sollte v.a. in der verriegelten Stellung nicht mehr möglich sein.Zusätzlich achtet man auf Schmerz, Abwehrspannung...

Beachte : Der ursprüngliche Test ist aus der verriegelten Stellung beschrieben. Von da wir der Patient aufgefordert gegen den Widerstand des Therapeuten kräftig nach vorne zu ziehen während der versucht mit der linken Hand den Humeruskopf nach ventral zu drücken.

© Ralf Kusch MT-OWS I 2017

Relocation - Test : Anfangs-und Endposition

Der Therapeut stützt mit seiner rechten Hand den Schultergürtel während er mit der linken den Arm des Patienten in maximale Abduktion/Außenrotation einstellt. Treten jetzt Beschwerden auf, die zurückgehen wenn der Therapeut mit der rechten Hand den Humeruskopf wieder zentriert, handelt es sich sehr wahrscheinlich um ein Instabilitätsimpingement.

Sulcuszeichen :

Der Therapeut palpiert mit der linken Hand den Raum zwischen Acromion und Humeruskopf. Mit der rechten Hand gibt er Zug nach caudal über beide Epicondylen des Ellenbogens. Wird der Abstand zwischen beiden Knochen sehr groß im Vergleich zur anderen Seite ist von einer multi-direktionalen Instabilität auszugehen.

Dorsale Instabilität :

Der Therapeut stützt die Scapula von dorsal mit seinem Körper. Mit der linken Hand führt er den Arm in horizontale Adduktion und Innenrotation und gibt Druck nach dorsal/lateral auf den Humerus. Gleichzeitig gibt er mit der anderen Hand von innen am Humeruskopf Zug nach dorsal und lateral .

© Ralf Kusch MT-OWS I 2017

Glenohumeralgelenk: Traktion/Kompression

Das Glenohumeralgelenk befindet sich in Ruhestellung. Der Therapeut fixiert mit der linken Hand das Acromion. Auf seinem rechten Arm liegt der Arm des Patienten. Mit der rechten Hand, die gelenknah fasst und durch zurücklehnen seines Körpers,gibt er Traktion nach lateral/ventral und etwas nach cranial.

Glenohumeralgelenk : Caudalgleiten

Aus der Ruhestellung bewegt der Therapeut das Caput humeri mit seiner linken Hand nach caudal.

Glenohumeralgelenk: Dorsalgleiten

Mit der linken Hand fixiert der Therapeut die Scapula von dorsal. Mit der andern gibt er Schub nach dorsal/lateral über die Daumenseite.

Glenohumeralgelenk: Ventralgleiten

Die rechte Hand des Therapeuten stabilisiert am Processus coracoideus von ventral. Mit der linken Hand bewegt er das Caput humeri aus der Ruhestellung nach ventral und medial.

© Ralf Kusch MT-OWS I 2017

Impingement – RM – SLAP Inst.

1. Neer (Passive FL-Elev.)
2. Jobe (Empty can)
3. Hawkins Kennedy

= subacromial

4. Drop arm = in 90° ABD
5. Lift off (+ belly press) = M. subscapularis
6. External/Internal rotation
7. Speed Test (Bizeps – SLAP)
   - O´Brien Test: SLAP

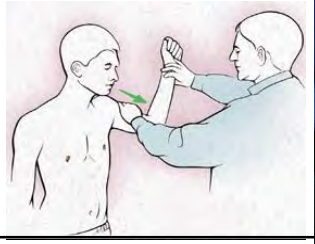
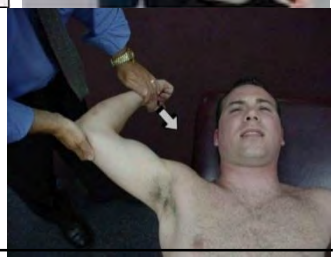

SLAP

1. O´Brien Test
2. Passive Distraction Test

Positiv = weitere Tests

3. Clunk Test
4. Labral shear Test
5. Speed Test

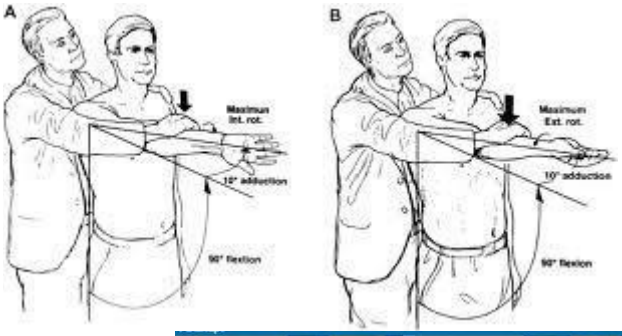

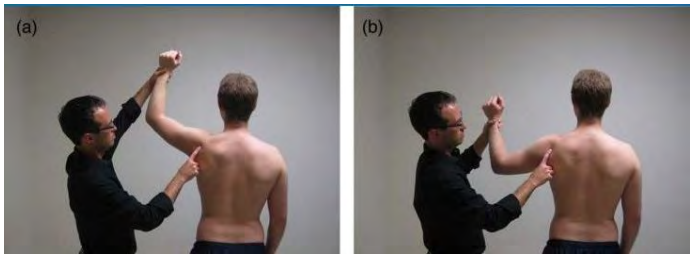

Instabilität

1. Apprehension Test
2. Relocation Test

3. Load and shift Test
4. Sulcus sign
5. Release Test
6. Posterior Apprehension

© Ralf Kusch MT-OWS I 2017

Abduktion :

- M. supraspinatus
- M. deltoideus
- Bursa
- Kapsel
- M. bizeps brachii caput longum

Adduktion :

- M. latissimus dorsi
- M. teres major
- M. pectoralis major
- M. bizeps brachii caput breve
- Pancoast-Tumor

Außenrotation :

- M. infraspinatus
- M. teres minor
- M. supraspinatus
- Bursa
- Kapsel

Innenrotation :

- M. latissimus dorsi
- M. pectoralis major
- M. teres major
- M. bizeps brachii caput longum
- M. subscapularis
- Bursa
- Kapsel

© Ralf Kusch MT-OWS I 2017

Flexion (+FL Ellbo) :

- M. pectoralis major
- M. bizeps brachii
- M. deltoideus
- M. coracobrachialis
- Bursa S.A.D.
- ventrale Instabilität (FL-Ellbo)

Extension (+EXT Ellbo) :

- M. latissimus dorsi
- M. teres major
- M. teres minor
- M. deltoideus
- M. triceps brachii caput longum
- Bursa S.A.D.

Außenrotation in ABD :

- siehe oben

Die Widerstandstests in geänderten Positionen sollten der Orientierenden Untersuchung entsprechend durchgeführt werden.

Innenrotation in ABD :

-siehe oben

Die Widerstandstests in geänderten Positionen sollten der Orientierenden Untersuchung entsprechend durchgeführt werden.

© Ralf Kusch MT-OWS I 2017

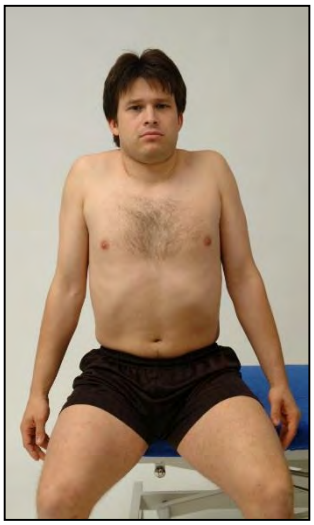

Ablauf aktive und passive Tests :

- zuerst sollte man sich die zu testende Bewegungsrichtung im **Seitenvergleich** anschauen
- man achtet auf die Qualität und Quantität der Bewegung (Spontanität der Bewegung, Bewegungsgeschwindigkeit, Ausweichbewegungen und den Gesamtbewegungs-ausschlag im Seitenvergleich sowie evtl. auftretenden Schmerz in der Bewegungsbahn)

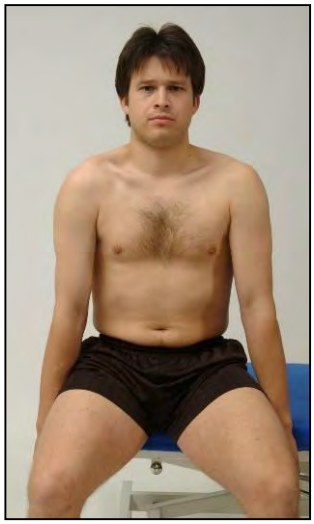

Ablauf aktive und passive Tests :

- einachsige Bewegungen = Elevation, Depression, Protraktion und Retraktion

© Ralf Kusch MT-OWS I 2017

Aktive und passive Elevation :

- Der Patient bewegt aktiv so weit wie möglich in Elevation.
- Der Therapeut fixiert den Oberkörper.
- Nachdem der Patient entspannt hat bewegt der Therapeut weiter in maximal mögliche Elevation.

Beachte: Der Therapeut führt die Bewegung weiter über Kontakt an der Scapula in der Achsel. Dieser Test kann auch auf beiden Seiten gleichzeitig durchgeführt werden um ein Ausweichen des Oberkörpers zu vermeiden.

Passive Elevation:

Aus der Mittelstellung bewegt der Therapeut den Schultergürtel maximal in Elevation und registriert das Endgefühl.

Mögliche Befunde:

- ACG
- SCG
- Dehnungsschmerz Mm. pectoralis minor, Trapezius descendens, Subclavius
- Schmerzhafte Kontraktion Mm. trapezius ascendens, levator scapulae
- Bewegungsstörung im scapulo-thorakalen „Gelenk"

© Ralf Kusch MT-OWS I 2017

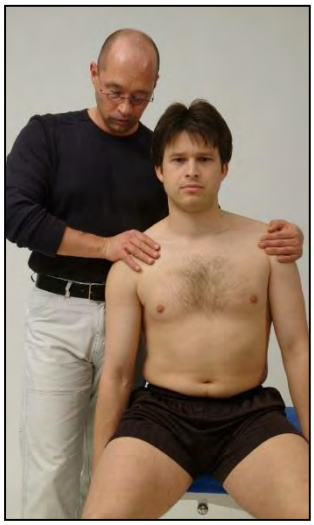

Aktive und passive Depression :

- Der Patient bewegt aktiv so weit wie möglich in Depression.
- Der Therapeut fixiert den Oberkörper.
- Nachdem der Patient entspannt hat bewegt der Therapeut weiter in maximal mögliche Depression.

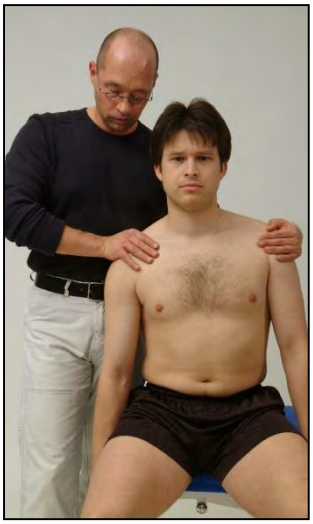

Passive Depression:

Aus der Mittelstellung bewegt der Therapeut den Schultergürtel maximal in Depression und registriert das Endgefühl.

Mögliche Befunde:

- ACG
- SCG
- Plexus brachialis
- Thoracic-outlet
- Dehnungsschmerz Mm. trapezius ascendens, levator scapulae
- Schmerzhafte Kontraktion Mm. pectoralis minor, trapezius descendens, subclavius
- Bewegungsstörung im scapulo-thorakalen „Gelenk"
- Klaviertastenphänomen bei Tossy-Verletzung

© Ralf Kusch MT-OWS I 2017

Aktive und passive Protraktion :

- Der Patient bewegt aktiv so weit wie möglich Protraktion.
- Der Therapeut fixiert das Sternum von ventral.
- Nachdem der Patient entspannt hat bewegt der Therapeut weiter in maximal mögliche Protrakion.

Beachte: Der Therapeut führt die Bewegung weiter über Kontakt an der Scapula. Dieser Test kann auch auf beiden Seiten gleichzeitig durchgeführt werden um ein Ausweichen des Oberkörpers zu vermeiden (T. steht dabei ventral).

Passive Protraktion:

Aus der Mittelstellung bewegt der Therapeut den Schultergürtel maximal in Protraktion und registriert das Endgefühl.

Mögliche Befunde:

- ACG
- SCG
- Dehnungsschmerz Mm. Trapezius transversa, Rhomboidei
- Schmerzhafte Kontraktion Mm. pectoralis major/minor, serratus anterior
- Bewegungsstörung im scapulo-thorakalen „Gelenk"
- Flexionsproblem der BWS

© Ralf Kusch MT-OWS I 2017

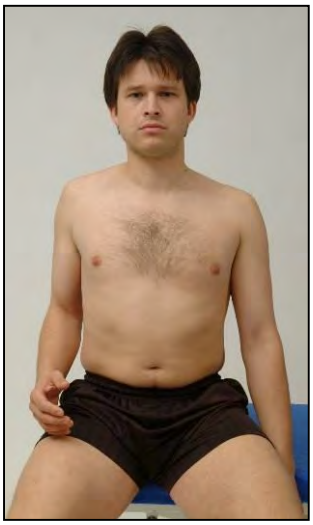

Aktive und passive Retraktion :

- Der Patient bewegt aktiv so weit wie möglich in Retraktion.
- Der Therapeut fixiert den Oberkörper.
- Nachdem der Patient entspannt hat bewegt der Therapeut weiter in maximal mögliche Retraktion.

Beachte: Dieser Test kann auch auf beiden Seiten gleichzeitig durchgeführt werden um ein Ausweichen des Oberkörpers zu vermeiden.

Passive Retraktion:

Aus der Mittelstellung bewegt der Therapeut den Schultergürtel maximal in Retraktion und registriert das Endgefühl.

Mögliche Befunde:

- ACG
- SCG
- Thoracic-outlet
- Dehnungsschmerz Mm. pectoralis major/minor, serratus anterior
- Schmerzhafte Kontraktion Mm. trapezius transversa, rhomboidei
- Bewegungsstörung im scapulo-thorakalen „Gelenk"
- Extensionsproblem der BWS

© Ralf Kusch MT-OWS I 2017

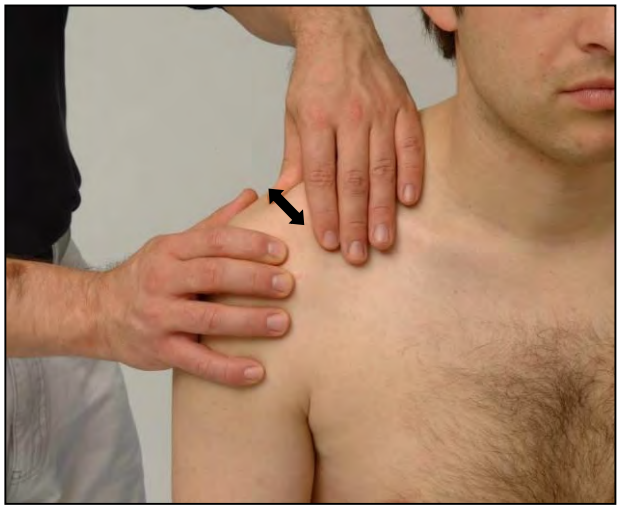

Acromioclaviculargelenk :
Gleiten ventral/dorsal

Der Therapeut fixiert das Acromion zwischen zwischen Daumen und Zeigefinger seiner rechten Hand. Mit der linken Hand fasst er das laterale Claviculaende auf die gleiche Weise und bewegt nach ventral und dorsal.

Acromioclaviculargelenk :
Caudalgleiten

Der Therapeut fasst die Clavicula flächig von cranial zwischen Daumen und Zeigefinger seiner linken Hand. Mit dem rechten Zeigefinger kann er die Bewegung nach caudal palpieren.

Sternoclaviculargelenk : Traktion

Der Therapeut fasst unter dem Arm des Patienten durch mit der Ulnarkante an die Clavicula. Mit dem Zeigefinger der linken Hand palpiert er am SCG die Bewegung während Zug nach lateral.

Sternoclaviculargelenk: Kompression

Der Therapeut gibt über den Schultergürtel und die Clavicula Kompression in Richtung Sternum.

© Ralf Kusch MT-OWS I 2017

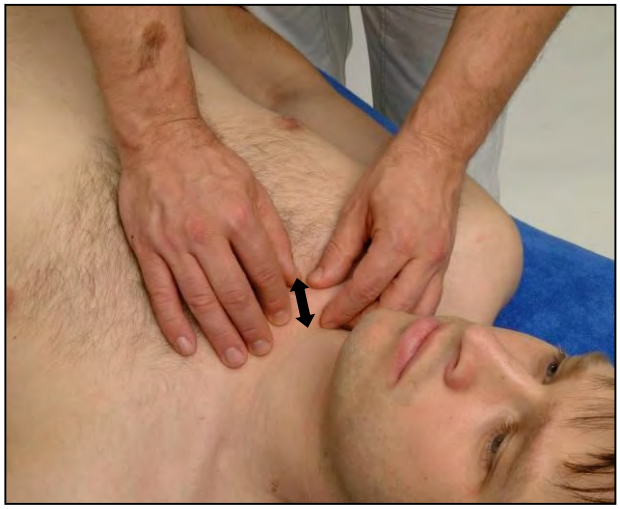

Sternoclaviculargelenk : Gleiten nach cranial und caudal

Der Therapeut fasst die Clavicula nahe am Gelenk zwischen Daumen und Zeigefinger. Mit dem Zeigefinger seiner rechten Hand palpiert er die Bewegung nach cranial und caudal.

Sternoclaviculargelenk : Gleiten nach ventral und dorsal

Der Therapeut fasst mit seinem linken Zeigefinger so weit wie möglich von dorsal an die Clavicula und nimmt von ventral Kontakt mit dem Daumen. Er bewegt die Clavicula nach ventral und dorsal.

Scapula „abheben" :

Der Therapeut schiebt die Scapula über die Fingerkuppen seiner linken Hand und testet so entlang der gesamten Margo medialis.

Scapula Rotation :

Die Scapula des Patienten liegt zwischen beiden Händen des Therapeuten.
Dieser versucht wie weit sich diese nach innen und nach außen drehen lässt.

© Ralf Kusch MT-OWS I 2017

Der Schulterkomplex

Einteilung der Instabilitäten

- Traumatische Luxation, event. rezidivierend
- Atraumatisch, habituell kongenitale Laxizität
- Rezidivierende Subluxation (Dead-arm Syndrom)
- Willkürlich muskulär kontrolliert
- Unwillkürliche Subluxation, multidirektional, Instabilität durch Kapsellaxizität

Kausalitäten der Instabilität-Kapsel

• Ablösung von Kapsel und Labrum (Bankart-Läsion, in 60-80% der Fälle nachweisbar)

– I leicht 0,5 cm

– II mittel 1,0 cm

– III schwer 1,5 cm

– IV knöchern

• Exzessive Laxizität

Kausalitäten der Instabilität-Knochen

- Hill-Sachs-Läsion
- Pfannenrandfrakturen (bes. anterokaudal)
- Pfannenneigungsvarietät

Häufige Luxationsrichtungen

• Vordere Luxation

– häufig (95%)

– ARO, Abd, Ext

– subkoracoidal

– subglenoidal

– subklavikular

Häufige Luxationsrichtungen

- Hintere Luxation

– selten

– oft übersehen

– IRO, Add, Flex (Epilepsie)

– Kopf steht meist subacromial

– Sperre in Abd u. ARO

Seltene Instabilitäten

• Multidirektionale Instabilität

• Untere Instabilität, häufig bei multidirektionaler Instabilität

• Intrathorakale Luxation

• Luxatio erecta

• Schulterzerreißung

Kausalitäten der Instabilität-Weichteile

- Muskuläre Verletzungen

- Risse, Rupturen der Rotatorenmanschette

- Überdehnung der Sehne des M. subscapularis

- Neurogene Verletzungen (N. axillaris, N. musculocutaneus, Plexus brachialis)
- Gefäßverletzungen

Prinzipien der operativen Therapie

- Refixation des Kapsel-Labrum Komplexes (z.B. nach Bankart, Rockwood..)
- Rekonstruktion der Kapselinsuffizienz d. Dopplungstechniken (Neer, Habermeyer, Rockwood u.a.)
- muskuläre Verstärkungen (Putti Platt)
- Vergrößerung, Rekonstruktion des Glenoidrandes (Eden-Lange-Hybinette, Resch)
- Verlagerung des Hill-Sachs Defektes (Derotationsosteotomie nach Weber)

© Ralf Kusch MT-OWS I 2017

Subacromiale Syndrome

- Impingement Syndrom
  - Tendopathien
  - Bursitiden
  - Tendinosis calcaria
  - Risse, Rupturen der Rotatorenmanschette
  - Erkrankung der langen Bizepssehne

Impingement Syndrom

- Engpasssyndrom zwischen Oberarmkopf und Schulterdach
- Stadium I: Ödem, Einblutung in die RM, < 25 Jahre,
- Stadium II Fibrosierung der Sehnen, chron. Kapselverdickung der Bursa SAD, 25-40 Jahre, konservative Therapie in I und II

Stadium III chron. progressiver Verlauf, Teil-, Komplettrupturen, > 40 Jahre, operative Therapie

Primäres Impingement

- Morphologie des Acromions/Korakoid

Sekundäres Impingement

- Instabilität GHG
- Skapuladyskinesen
- Koordinationsstörungen der glenohumeralen Muskulatur

Internes Impingement

- Labrum
- tiefe Insertion des M. supraspinatus
- tiefe Insertion des M. supraspinatus
- tiefe Insertion des M. supraspinatus

Externes Impingement

- Bursa subacromialis
- äußere Schicht der RM
- lange Bizepssehne

Painful arc

- Insertion des M. supraspinatus (oberfl.)
- Insertion des M. infrasinatus (oberfl.)
- Insertion des M. subscpularis (proximal)
- M. biceps brachii, caput longum
- Bursa SAD
- Acromion, Tub. Majus und minus

Tendopathien

- Tenoossal, Sehne, MSÜ, Muskelbauch
- Oberflächlich-tief
- Painful arc - passive endgradige Elevation
- Widerstandstest, - unter Zug
- keine articulären Zeichen (Stadium 1-4)

Tendinosis calcaria

- Formative Phase, Kalk bildet sich, Röntgen scharf abgegrenzt
- Resorptive Phase, Kalk wird resorbiert, event. Akute Bursitis durch Einbruch, Röntgen unscharf
- Heilungsphase, Röntgen negativ

Bursa SAD-akute Bursitis

- Innerhalb von 2-3 Tagen absolute Bewegungsunfähigkeit des Armes
- Abduktion am meisten betroffen
- leeres Endgefühl
- Besserung nach 1-2 Wochen, normale Beweglichkeit ab ca 4-6 Wochen
- Ursache unbekannt, event. Einbruch von Kalkdepots aus den Sehnen

Bursa SAD-chronische Bursitis

- Resultat andauernder Fehlbelastung durch Kombination von Druck und Reibung
- C 5 Schmerz, ABD, 2-3 Tg.
- painful arc
- endgradige Bewegungen schmerzhaft, aber nicht eingeschränkt
- alle Widerstandsteste können positiv sein (-unter Zug), event. wechselnd positiv
- event. Rotationen passiv schmerzhaft
- **etwa 6-8 Wochen**

© Ralf Kusch MT-OWS I 2017

Chronische Bursitis SAD-Ursachen

- Druckerhöhung und Reibung:
- Protraktionsstellung
- Innenrotationsstellung der Scapula
- Tonuserhöhung der Rotatorenmanschette
- Dysfunktion der Rotatorenmanschette
- Dysfunktion von Glenohumeralgelenk, Schultergürtel, BWS, Rippen
- Stellungsänderungen des caput humeri
- erhöhter Sympathikotonus

RM-schaden

• Grad I

–Längsriss/Querriss

• Grad II kombiniert

• Grad III komplett (Humeruskopfglatze)

••5% traumatisch, 5% n. Luxation, 90% degenerativ

•• RM-defekte bei 25% der 40-60 Jahre, bei 100% > 70 Jahre

Lange Bizepssehne

• Sulcus intertubercularis

• MSÜ, Muskel, Sehne, Insertion

• bei Ruptur ist Abduktionskraft um 20% reduziert, Operation selten indiziert

Frozen Shoulder (Adhäsive Kapsulitis-idiopathische Arthritis)

- Unklare Äthiologie
- autoimmunologische Prozesse
- vegetative Komponente („Reflexdystrophie“)
- endokrine Faktoren (Diabetes, Schilddrüse)
- chron.-entzündl. Veränderungen der Gelenkkapsel mit Fibrosierung u. Kapselschrumpfung
- abzugrenzen von sekundären Formen (z.B. bei Immobilisations-, traumatischer-, rheumatischer Arthritis)

Frozen Shoulder

• 3 Stadien

• kapsuläre Einschränkung

• Verlauf 1-3 Jahre (Gärtner 1992)

• 10 % haben subj. nach 7 Jahren noch Schmerz/Bewegungseinschränkung, 50% obj. noch erhebliche Bewegungs-einschränkungen

Verrenkungen des ACG

• Einteilung n. Tossy I-III

– I Dehnung/Teilruptur ACG

– II Komplette Ruptur ACG

– III wie II plus Ruptur der coracoclaviculären Ligamente

• Einteilung nach Rockwood I-VI

Verrenkungen des SCG

- Vordere-Hintere Luxation
- Grad I
- Distorsion, einzelne Fasern gerissen, bei makroskopischer Kontinuität
- Grad II
- Subluxation, Kapsel- u. Discus verletzt, Lig. sternoclaviculare und costoclavic. teilrupturiert
- Grad III
- Luxation, komplette Ruptur von Kapsel und Ligamenten
- akut-rezidivierend-veraltet nicht reponiert

© Ralf Kusch MT-OWS I 2017

M. levator scapulae:

Friktion am Ansatz

In der Bauchlage des Patienten behandelt der Therapeut die palpationsempfindlichen Areale des Muskels bis zum Ursprung an der Halswirbelsäule.

M. levator scapulae:

Quermassage

Der Therapeut kann den Muskel mit beiden Händen alternierend nach oben und unten querdehnen oder hält den Muskel mit einer Hand und dehnt mit der anderen quer.

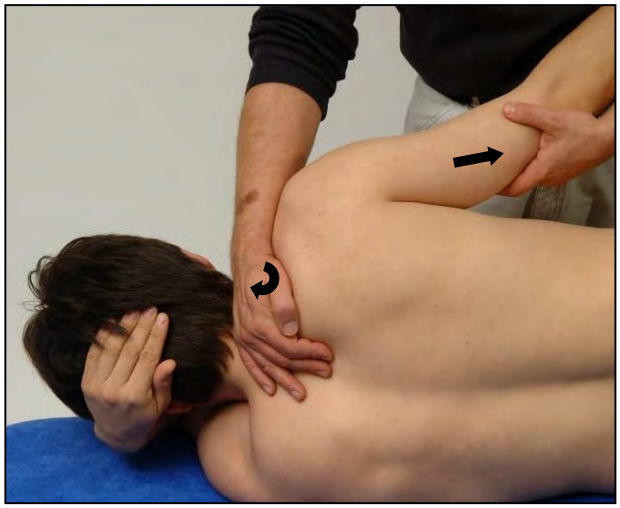

M. levator scapulae: Funktionsmassage

Der Patient liegt auf der linken Seite, mit dem Gesicht zum Therapeuten, die Halswirbelsäule befindet sich in leichter Flexion, Seitneigung und Rotation nach links. Der Therapeut fasst von dorsal um den gestreckten Ellenbogen des Patienten und stellt den Schultergürtel in leichte Elevation ein. Mit der rechten Hand gibt er Druck auf den Muskel in Richtung Ursprung. Durch leichten Zug am Arm bewegt er unter diesem Druck den Schultergürtel in Depression. Alternativ kann die linke Hand des Patienten auch aufgestützt werden und der Zug erfolgt über den Ellenbogen oder Schultergürtel.

© Ralf Kusch MT-OWS I 2017

M. levator scapulae: Dehnung

Patient in Rückenlage. Bevor der Nacken eingestellt wird den Schultergürtel in Elevation nehmen. Das Kopfteil wird hochgestellt und die Halswirbelsäule in Flexion, Seitneigung und Rotation links eingestellt. Mit der linken Hand fasst der Therapeut um die HWS um die Einstellung zu halten und gibt leichte Traktion. Der Patient bewegt den Schultergürtel in Depression. Der Therapeut gibt mit seiner rechten Hand die an der Spina scapulae liegt Widerstand gegen Elevation und bewegt nach dem Entspannen des Patienten weiter in Depression. Die Stimulation der Antagonisten erfolgt über Zug am Ellenbogen nach cranial.

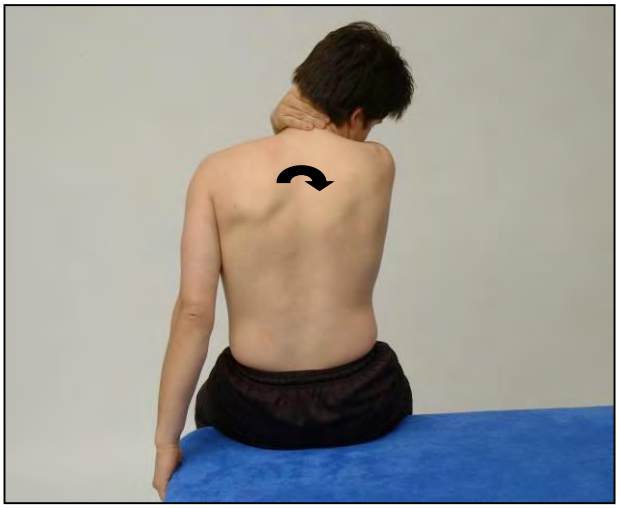

M. levator scapulae: Eigendehnung

Der Patient hebt den Schultergürtel an und stellt die Halswirbelsäule in Flexion, Seitneigung und Rotation nach rechts ein. Mit der linken Hand fasst er nach dorsal an die Bankkante und bringt so den Schultergürtel in Depression. Um die Halswirbelsäule sehr wenig zu belasten kann er mit der rechten Hand über den Muskel nach dorsal fassen und zieht dann mit dieser quer durch den Muskel nach ventral. Bei der intensiveren Variante hält er mit der rechten Hand von links um die HWS die Einstellung und verlängert den Muskel über eine Seitneigung nach rechts mit dem Oberkörper.

Beachte : Auf keinen Fall über den Kopf drücken oder versuchen über diesen weiter zu bewegen.

© Ralf Kusch MT-OWS I 2017

M. trapezuis: Friktion am Ursprung

Der Therapeut hält mit der linken Hand den Schultergürtel in Depression. Mit der rechten friktiert er quer zu Ursprung an der Linea nuchae.

M. trapezuis: Quermassage

Der Therapeut kann den Muskel mit beiden Händen alternierend nach oben und unten querdehnen oder hält den Muskel mit einer Hand und dehnt mit der anderen quer.

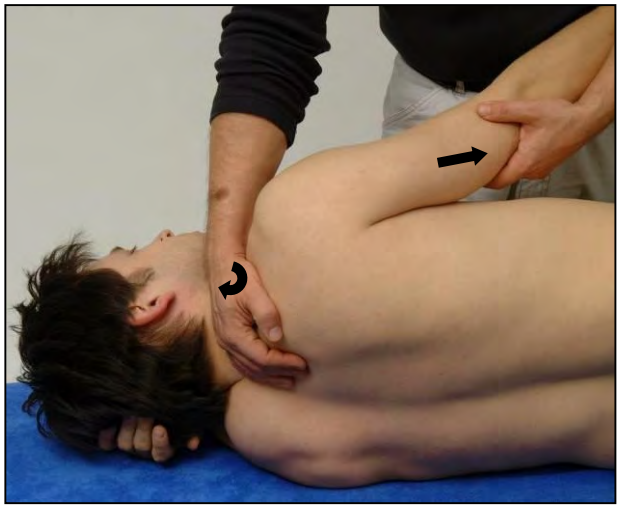

M. trapezius: Funktionsmassage

Der Patient liegt auf der linken Seite, mit dem Gesicht zum Therapeuten, die Hals-wirbelsäule befindet sich in leichter Flexion, Seitneigung nach links und Rotation nach rechts. Der Therapeut fasst von dorsal um den gestreckten Ellenbogen des Patienten und stellt den Schultergürtel in leichte Elevation ein. Mit der rechten Hand gibt er Druck auf den Muskel in Richtung Ursprung. Durch leichten Zug am Arm bewegt er unter diesem Druck den Schultergürtel in Depression. Alternativ kann die linke Hand des Patienten auch aufgestützt werden und der Zug erfolgt über den Ellenbogen oder Schultergürtel.

© Ralf Kusch MT-OWS I 2017

M. trapezuis: Dehnung

Patient in Rückenlage. Bevor der Nacken eingestellt wird den Schultergürtel in Elevation nehmen. Das Kopfteil wird hochgestellt und die Halswirbelsäule in Flexion, Seitneigung nach links und Rotation rechts eingestellt. Mit der linken Hand fasst der Therapeut um die HWS um die Einstellung zu halten und gibt leichte Traktion. Der Patient bewegt den Schultergürtel in Depression. Der Therapeut gibt mit seiner rechten Hand die am Acromion liegt Widerstand gegen Elevation und bewegt nach dem Entspannen des Patienten weiter in Depression. Die Stimulation der Antagonisten erfolgt über Zug am Ellenbogen nach cranial.

M. trapezius: Eigendehnung

Der Patient hebt den Schultergürtel an und stellt die Halswirbelsäule in Flexion, Seitneigung rechts und Rotation nach links ein. Mit der linken Hand fasst er an die Bankkante und bringt so den Schultergürtel in Depression. Um die Halswirbelsäule sehr wenig zu belasten kann er mit der rechten Hand über den Muskel nach dorsal fassen und zieht dann mit dieser quer durch den Muskel nach ventral. Bei der intensiveren Variante hält er mit der rechten Hand von dorsal um die HWS die Einstellung und verlängert den Muskel über eine Seitneigung nach rechts mit dem Oberkörper.

Beachte : Auf keinen Fall über den Kopf drücken oder versuchen über diesen weiter zu bewegen.

© Ralf Kusch MT-OWS I 2017

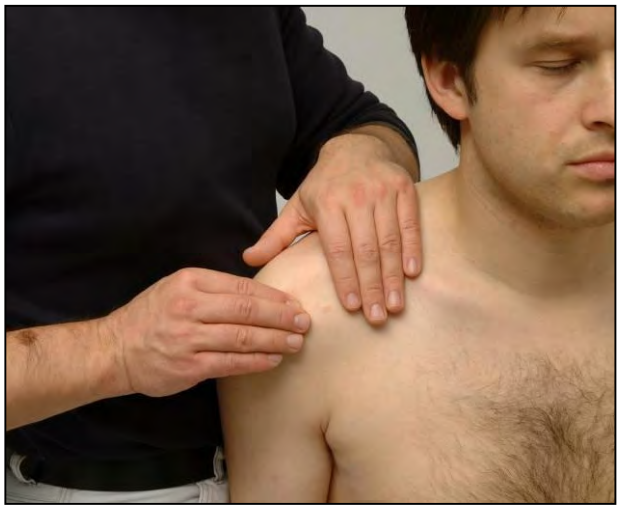

M. supraspinatus: Friktion am Ansatz
Der Therapeut stellt den Arm des Patienten in Extension, Adduktion und Außenrotation ein. Er bewegt mit seinem unterstützten Zeigefinger quer zum Ansatz am Tuberculum majus.

M. supraspinatus: Quermassage
Der Therapeut legt die Fingerkuppen in die Fossa supraspinata. Mit der anderen Hand beschwert er diese und zieht unter leichtem Druck zu sich her.

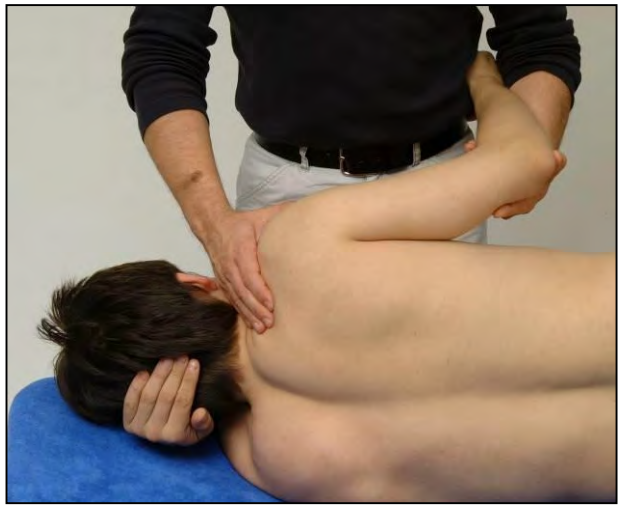

M. supraspinatus: Funktionsmassage
Der Arm des Patienten liegt mit gebeugtem Ellenbogen auf dem linken Arm des Therapeuten. Der Therapeut nähert den Muskel durch Abduktion im Schultergelenk an. Mit seiner rechten Hand gibt er flächig Druck mit den Fingerkuppen auf den Muskel. Diesen Druck beibehaltend adduziert er den Arm. Der Druck wird entlastet und die Bewegung wiederholt bis sich der Befund ändert.

© Ralf Kusch MT-OWS I 2017

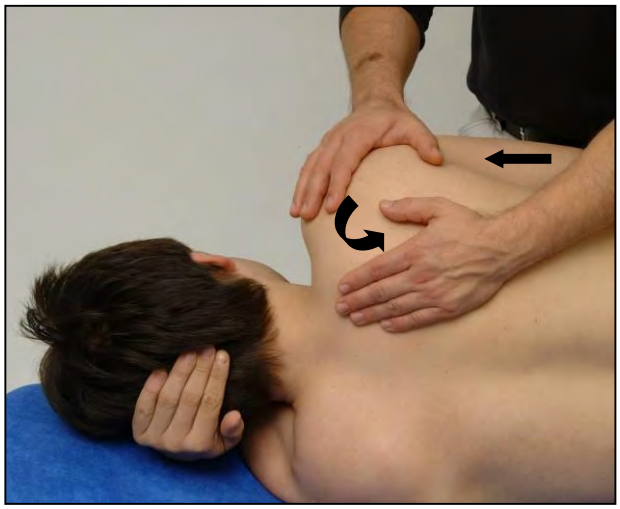

M. supraspinatus: Dehnung

Der Arm des Patienten ist im Ellenbogen gebeugt und die Hand aufgestützt. Der Therapeut stützt mit seinem Körper gegen den Ellenbogen und fasst mit beiden Händen um die Scapula. Nachdem der Patient Richtung Abduktion gespannt hat bewegt der Therapeut die Schulter weiter in Adduktion. Dies erreicht er über Schub am Ellenbogen nach oben und durch eine Drehung der Scapula mit beiden Händen Richtung Außenrotation. Nach mehrmaligem Wiederholen erfolgt ein kräftiges Anspannen der Antagonisten.

M. supraspinatus: Eigendehnung

Der Patient führt den Arm hinter seinem Körper in maximale Extension, Adduktion und Innenrotation, spannt Richtung Abduktion und führt die Bewegung leicht weiter. Zum Schluss stimuliert er die Antagonisten.

Beachte: Um mehr Stabilität des Schultergürtels zu bekommen kann man sich mit dem Humerus gegen eine Wand lehnen.

© Ralf Kusch MT-OWS I 2017

M. infraspinatus: Friktion der Sehne
Der Arm des Patienten befindet sich in Flexion, Adduktion und Außenrotation. Der Therapeut friktiert quer zur Sehne von caudal nach cranial.

M. infraspinatus: Quermassage
Der Therapeut fasst flächig mit seinem Handballen auf den Muskel direkt unterhalb der spina scapulae und massiert quer zum Faserverlauf.

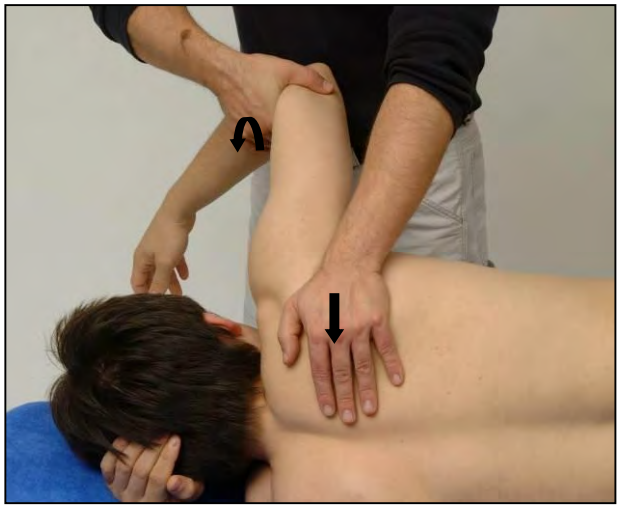

M. infraspinatus: Funktionsmassage
Der Arm des Patienten liegt mit etwa 90° Abduktion und gebeugtem Ellenbogen auf dem rechten Arm des Therapeuten. Der Therapeut nähert den Muskel durch horizontale Abduktion und Außenrotation an. Mit seiner linken Hand gibt er flächig Druck mit den Handballen auf den Muskel. Diesen Druck beibehaltend adduziert und rotiert er den Arm nach innen. Der Druck wird entlastet und die Bewegung wird wiederholt bis sich der Befund ändert.

© Ralf Kusch MT-OWS I 2017

M. infraspinatus: Dehnung

Der Arm befindet sich in 90° Abdduktion. Der Therapeut fixiert mit einer Hand das Caput humeri nach dorsal. Mit der anderen Hand stellt er so weit wie möglich Innenrotation ein. Der Patient führt gegen den Wiederstand des Therapeuten eine isometrische Außenrotation durch. Nachdem der Patient entspannt hat bewegt der Therapeut weiter in maximal schmerzfrei mögliche Innenrotation. Am Ende der Dehnung hält der Patient die erreichte Position und versucht gegen den Widerstand des Therapeuten etwas weiter in Innenrotation zu bewegen.

Beachte: Die Dehnung kann in jeglicher Abduktionsposition durchgeführt werden.

M. infraspinatus: Eigendehnung

Der Patient führt seinen Arm vor dem Körper in maximal mögliche horizontale Adduktion und Innenrotation und legt seine Hand auf die gegenüberliegende Schulter. Mit der freien Hand hält er die erreichte Position am Ellenbogen. Nach einer isometrischen Anspannung Richtung Abduktion und Außenrotation führt er die Bewegung weiter und stimuliert am Ende die Antagonisten.

Beachte: Um mehr Stabilität des Schultergürtels zu bekommen kann man sich mit der Scapula gegen eine Wand lehnen.

© Ralf Kusch MT-OWS I 2017

M. teres minor: Friktion der Sehne
Der Arm des Patienten befindet sich in Flexion, Adduktion und Außenrotation. Der Therapeut friktiert quer zur Sehne von caudal nach cranial.

M. teres minor: Quermassage
Der Therapeut legt seine Fingerkuppen flächig auf den Muskel von lateral direkt am Ursprung am Margo lateralis. Mit der anderen Hand beschwert er diese und zieht quer durch den Muskel.

M. teres minor: Funktionsmassage
Der Arm des Patienten liegt mit etwa 90° Abduktion und gebeugtem Ellenbogen auf dem rechten Arm des Therapeuten. Mit seiner linken Hand gibt der Therapeut flächig Druck mit den Handballen auf den Muskel. Diesen Druck beibehaltend flektiert er die Schulter und rotiert den Arm nach außen. Der Druck wird entlastet und die Bewegung wiederholt bis sich der Befund ändert.

© Ralf Kusch MT-OWS I 2017

M. teres minor :

Dehnung unterhalb 90°

Der Therapeut steht auf der linken Seite des Patienten. Mit der linken Hand hält er den Arm und gibt leichten Schub nach dorsal. Mit der rechten Hand stellt er den Arm in Innenrotation ein und verstärkt diese nach einem isometrischen Anspannen Richtung Außenrotation.

M. teres minor :

Dehnung oberhalb 90°

Der Arm des Patienten befindet sich in Flexion und Außenrotation.Mit der rechten Hand gibt der Therapeut etwas Schub über den gebeugten Ellenbogen Richtung Schultergelenk. Der Patient spannt Richtung Innenrotation. Nach dem Entspannen verstärkt der Therapeut die Dehnung indem er weiter in Außenrotation bewegt.

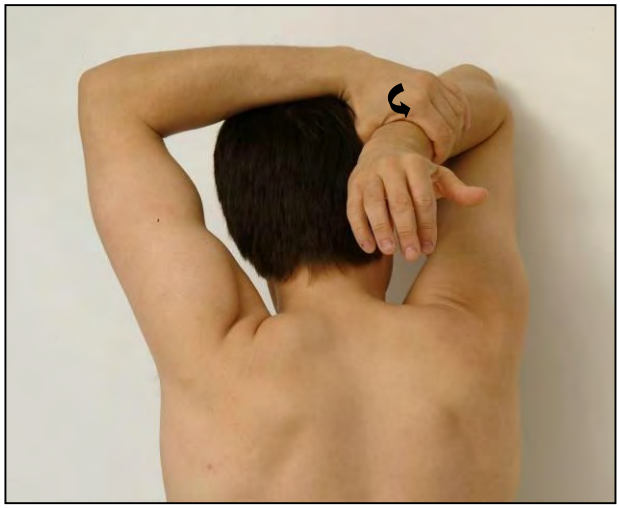

M. teres minor: Eigendehnung

Der Patient steht mit dem Gesicht Richtung Wand. Die Schulter befindet sich in maximaler Flexion und Außenrotation. Der Arm wird am Ellenbogen gegen die Wand gestützt. Mit der linken Hand hält der Patient am Unterarm gegen die Anspannung in Innenrotation. Nach dem bewussten Entspannen der Muskulatur bewegt die linke Hand den Arm weiter in Außenrotation. Am Ende erfolg ein mehrmaliges kräftiges Anspannen in Richtung Außenrotation.

© Ralf Kusch MT-OWS I 2017

M. subscapularis: Friktion der Sehne

Der Therapeut stellt den Arm in Außen-rotation ein und stütz Daumen oder Zeigefinger flächig von medial auf das Tuberculum minus. So bewegt er von caudal nach cranial unter Druck und geht entlastet zurück.

M. subscapularis: Quermassage

Der Therapeut drückt die Scapula des Patienten mit beiden Händen leicht auf die Rippen. Unter diesem leichten Druck bewegt er die Scapula nach caudal und geht ohne Druck wieder zurück.

Beachte: Diese Technik kann in verschiedenen Positionen von Protraktion durchgeführt werden.

© Ralf Kusch MT-OWS I 2017

M. subscapularis: Funktionsmassage

Der Schultergürtel befindet sich in Protraktion. Der Therapeut drückt die Scapula des Patienten mit beiden Händen leicht auf die Rippen.Durch Bewegung der Scapula Richtung Wirbelsäule erreicht er eine Massage in Längsrichtung der Muskelfasern.

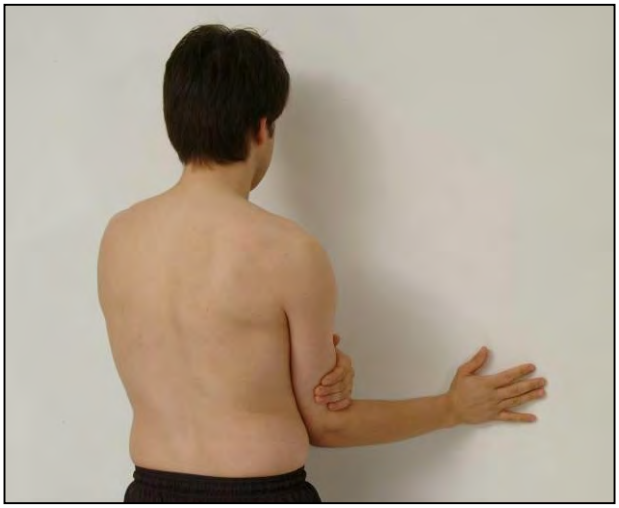

M. subscapularis: Dehnung

Der Therapeut stützt den Humeruskopf von ventral und stellt maximale Außenrotation im Schultergelenk ein. Der Patient spannt isometrisch Richtung Innenrotation. Nachdem der Patient die Muskeln bewußt entspannt hat bewegt der Therapeut weiter in Außenrotation. Am Ende der Dehnung erfolgt ein mehrmaliges Anspannen der Außenrotatoren.

M. subscapularis: Eigendehnung

Der Patient fixiert seinen Arm am Körper, beugt den Ellenbogen und stützt mit der Hand gegen die Wand. So spannt er Richtung Innenrotation, entspannt und bewegt weiter in Außenrotation durch eine Körperdrehung. Am Ende stimuliert er mehrmals kräftig seine Außenrotatoren.

Beachte: Nicht bei ventraler Instabilität!

© Ralf Kusch MT-OWS I 2017

Scapulamobilisation :

Der Therapeut legt die Fingerkuppen seiner linken Hand auf den Thorax nahe der Margo medialis. Mit der rechten Hand gibt er von ventral Schub am Schultergürtel auf seine Fingerkuppen zu. So erreicht er ein Abheben der Scapula vom Thorax was überall am Margo medialis entlang möglich sein sollte.

Beachte: Diese Mobilität der Scapula ist nicht nur wichtig für eine freie Funktion in der Schulter und dem gesamten Schultergürtel sondern auch für das Nervensystem. Mit der Verbesserung der Beweglichkeit der Scapula sollte jede Behandlung des bewegungsgestörten Schulterkomplexes beginnen.

Kapseldehnung in Flexion :

Der Therapeut stellt den Arm soweit in Flexion und Außenrotation ein bis die Scapula sich deutlich mitbewegt. Mit seiner linken Hand fixiert er den Arm in der Position. Mit der rechten schiebt er die Scapula über die Margo lateralis „unter den Thorax" zurück, und erreicht so eine Dehnung des Recessus axillaris.

Beachte: Mit A/E für M. teres major.

Kapseldehnung in Abduktion :

Der Therapeut stellt den Arm soweit in Abduktion ein bis die Scapula sich deutlich mitbewegt. Mit seiner linken Hand fixiert er den Arm in der Position. Mit der rechten schiebt er die Scapula über die Margo lateralis „unter den Thorax" zurück, und erreicht so eine Dehnung des Recessus axillaris.

© Ralf Kusch MT-OWS I 2017

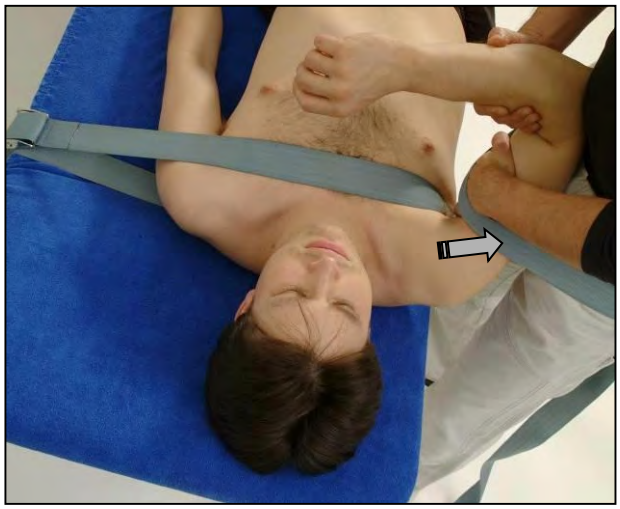

Glenohumeralgelenk : Schmerzlindernde Traktion in Ruhestellung

Die Scapula des Patienten ist mit einem Gurt der um den Körper läuft nach medial fixiert.Der Therapeut stellt die Ruhestellung in der Schulter ein und legt seine linke Hand gelenknah von medial gegen den Humerus. Mit der rechten Hand hält er die Einstellung der Schulter. Über einen weiteren Gurt, der um seinen Körper und die linke Hand läuft, gibt er intermittierende Traktion innerhalb Stufe I-II nach lateral die zusätzlich etwas nach cranial und ventral gerichtet ist.

Beachte: Für die Mobilisation mit Traktion beginnt man in der gleichen AGST nur die Intensität (Stufe III) und die Haltezeit ändern sich.

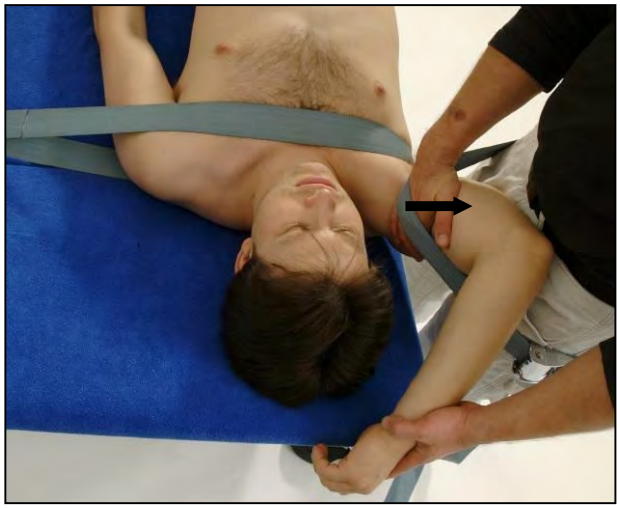

Glenohumeralgelenk :

Traktionsmobilisation in Flexion

Die Scapula des Patienten ist mit einem Gurt der um den Körper läuft nach medial fixiert.Der Therapeut stellt maximale Flexion ein und legt seine rechte Hand gelenknah von medial gegen den Humerus. Über seinen Körper, gibt er Traktion innerhalb Stufe III nach lateral die zusätzlich etwas nach cranial und ventral gerichtet ist.

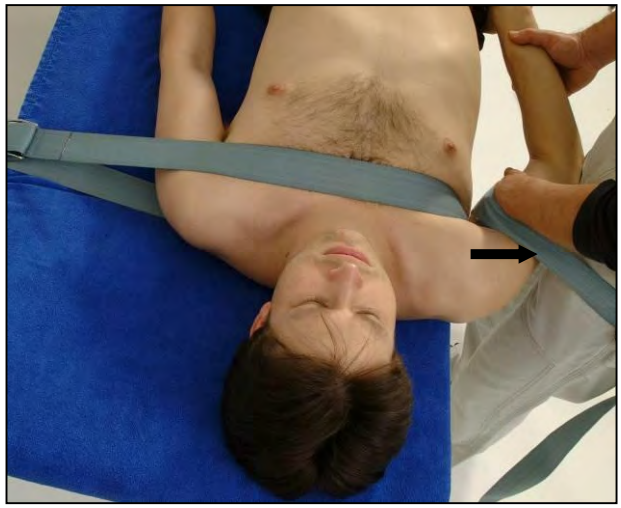

Glenohumeralgelenk :

Traktionsmobilisation in Extension

Die Scapula des Patienten ist mit einem Gurt der um den Körper läuft nach medial fixiert.Der Therapeut stellt maximale Extension ein und legt seine linke Hand gelenknah von medial gegen den Humerus. Über seinen Körper, gibt er Traktion innerhalb Stufe III nach lateral die zusätzlich etwas nach cranial und ventral gerichtet ist.

© Ralf Kusch MT-OWS I 2017

Glenohumeralgelenk : Funktionsgleiten für Abduktion

Die Scapula ist mit einem Gurt(oder Fixationbanane) nach cranial fixiert. Mit der linken Hand nimmt der Therapeut Kontakt gelenknah auf dem Humeruskopf. Währen der Patient aktiv Richtung Abduktion bewegt unterstützt er das dazu notwendige Gleiten nach caudal.

Beachte: Solange der Patient noch eine Arthritis hat (oder direkt nach längerer Ruhigstellung) sollte dies die einzige „Mobilisationstechnik" sein. In einem ersten Schritt kann die Technik auch rein passiv durchgeführt werden.

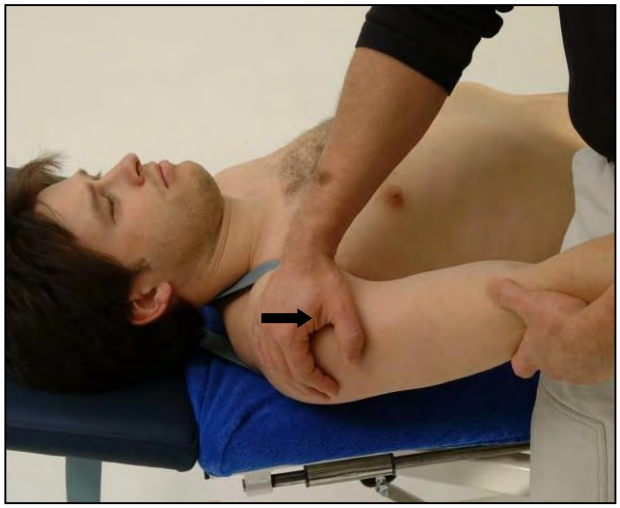

Glenohumeralgelenk :

Gleitmobilisation caudal

Die Scapula ist nach cranial fixiert. Der Therapeut stellt die mögliche Abduktion ein. Mit der Kleinfingerkante der rechten Hand liegt er von cranial auf dem Humeruskopf und unterstützt den Zug am Arm nach caudal.

Glenohumeralgelenk :

Gleitmobilisation caudal in Abduktion

Die Scapula ist nach cranial fixiert. Der Therapeut stellt die mögliche Abduktion ein. Mit der Radialseite der linken Hand liegt er von cranial auf dem Humeruskopf und gibt, durch sein Becken unterstützt, Schub nach caudal (Um endgradig zu mobilisieren sollte ARO mit eingestellt werden).

© Ralf Kusch MT-OWS I 2017

Glenohumeralgelenk :

Gleitmobilisation ventral in ARO

Die Scapula ist über einen Gurt am Processus coracoideus nach dorsal fixiert. Der Therapeut stellt Außenrotation ein und nimmt mit der Basis der rechten Hand Kontakt von dorsal am Caput humeri. Die Mobilisation erfolgt nach ventral und etwas nach medial.

Glenohumeralgelenk : Gleitmobilisation ventral in ARO (alternative AGST)

Der Processus coracoideus ist mit einem Sandsack unterlagert. Der Therapeut stellt Außenrotation ein, und mobilisiert mit seiner rechten Hand nach ventral medial.

Beachte: Steht der Humeruskopf zu weit ventral so kann die Außenrotation eingeschränkt sein. Es muß aber eine Mobilisation nach dorsal durchgeführt werden

Glenohumeralgelenk: Gleitmobilisation dorsal in leichter Flexion

Ein Keil liegt unter der Scapula. Der Therapeut stellt Flexion ein. Über Kontakt mit der Handbasis der rechten Hand bewegt er das Caput humeri nach dorsal und lateral.

Glenohumeralgelenk: Gleitmobilisation dorsal in Innenrotation

Ein Keil liegt unter der Scapula. Der Therapeut stellt Innenrotation ein. Über Kontakt mit der Handbasis der rechten Hand bewegt er das Caput humeri nach dorsal und lateral.

© Ralf Kusch MT-OWS I 2017

Sternoclaviculargelenk : Traktion

Die Wirbelsäule des Patienten ist unterlagert. Mit der linken Hand fixiert der Therapeut das Sternum. Mit der rechten Hand stützt er sich entlang der Clavicula im lateralen Bereich und gibt so Traktion nach lateral.

Sternoclaviculargelenk : Gleitmobilisation caudal in Elevation

Der Therapeut stellt den Schultergürtel über Schub nach cranial am Ellenbogen des Patienten ein. Mit den Fingerkuppen hat er Kontakt an der Clavicula von cranial und mobilisiert über Zug nach caudal und lateral.

Sternoclaviculargelenk: Gleitmobilisation cranial in Depression

Der Therapeut mobilisiert nach cranial und medial über Kontakt mit dem beschwerten Daumen.

Beachte: Zur Verbesserung der Retraktion erfolgt der Schub nach dorsal mit unterlagerter Wirbelsäule des Patienten.

Sternoclaviculargelenk: Gleitmobilisation ventral in Protraktion

Der Schultergürtel ist durch Unterlagerung der Scapula in Protraktion eingestellt. Um die Muskeln zu entspannen wird die HWS in Flexion und leichte Seitneigung eingestellt. Der Therapeut fasst mit den Fingerkuppen hinter die Clavicula, nahe am Gelenk, und gibt Zug nach ventral.

© Ralf Kusch MT-OWS I 2017

Acromioclaviculargelenk :
Gleiten ventral
Das Acromion ist von ventral mit einem Sandsack unterlagert. Der Therapeut legt seinen Daumen hinter das laterale Ende der Clavicula und beschwert ihn mit der anderen Hand. So bewegt er die Clavicula nach ventral.

Acromioclaviculargelenk :
Gleiten dorsal
Die Scapula ist mit einem Sandsack unterlagert. Der Therapeut stütz mit dem Hypothenar gegen das laterale Claviculaende und gib Schub nach dorsal.

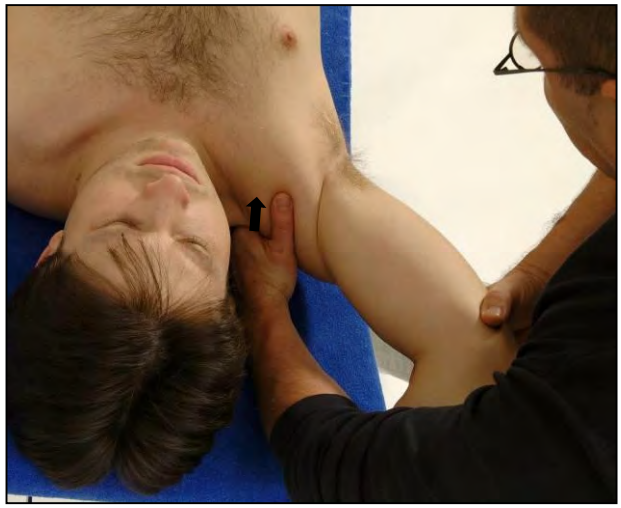

Acromioclaviculargelenk :
Gleiten caudal in Abduktion
Mit der rechten Hand stellt der Therapeut Abduktion ein. Die linke Hand hat Kontakt mit der Radialseite an der Clavicula von cranial und mobilisiert nach caudal.

Acromioclaviculargelenk :
Gleiten caudal in FL/ABD
Der Therapeut legt das Zeigefingergrund-gelenk hinter das laterale Claviculaende. Mit der rechten Hand stellt er Elevation ein und hält diese. Die linke Hand mobilisiert nach ventral.

© Ralf Kusch MT-OWS I 2017

A. Anatomie :

1. Beschreiben Sie die Ligamente des Schultergelenkes.
2. Welche Muskeln gehören zur Rotatorenmanschette der Schulter (U./A./Inn.)?
3. Welche peripheren Nerven gehören zum Plexus brachialis?

B. Biomechanik :

1. Wie sind die Gelenkstellungen für das Schultergelenk?
2. Beschreiben Sie die Gleitrichtungen im ACG und SCG bei Schultergürtelbewegungen?
3. Beschreiben Sie die Gleitbewegungen der Schulter bei den angulären Knochenbewegungen.
4. Wie bewegt sich die Clavicula im SCG bei Armhebung über Flexion?

C. Pathologie :

1. Wie könne Sie eine Arthritis der Schulter feststellen ?
2. Welche Klinik spricht für eine Bursitis der Schulter?
3. Welche Strukturen können Schmerz bei einem Widerstandstest ARO der Schulter auslösen ?
4. Welche Befunde haben Sie bei einer instabilen Schulter?
5. Patient mit schmerzhafter endgradiger Elevation (aktiv und passiv) welche Strukturen/Regionen können beteiligt sein?
6. Welche Befunde können Schmerz bei Abduktion aktiv und/oder passiv auslösen ?
7. Welche Behandlungstechniken setzen Sie mit welcher Dosierung bei einer Arthritis der Schulter ein?
8. Welche Befunde ergibt Ihre Untersuchung bei einer ACG-Pathologie?

© Ralf Kusch MT-OWS I 2017

2. Untere Halswirbelsäule/CTÜ :

- Gelenkstellungen/ Biomechanik
- Palpation
- Schmerzprovokation
- Untersuchung
- Behandlung

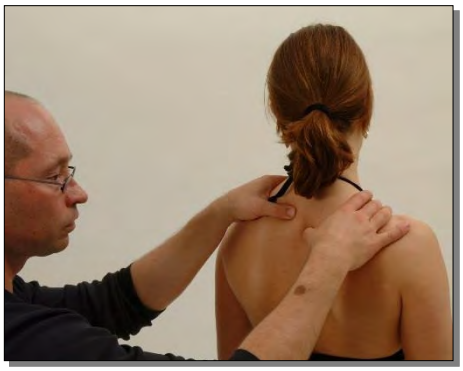

© Ralf Kusch MT-OWS I 2017

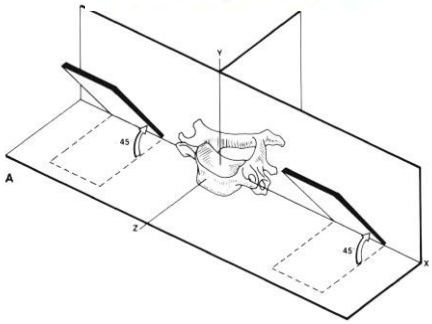

Gelenk: Facettengelenke

Artic. zygapophysiales (plane Gelenke)

Gelenkflächen

Proc. articularis inferior und superior = plan

Gleiten

Bei Flexion gleitet die inferiore Facette des oben liegenden Wirbels nach cranial, bei Extension nach caudal. Bei Seitneigung auf der konkaven Seite nach dorsal/caudal, auf der konvexen nach ventral/cranial.

Behandlungsebene

Steht etwa 45° zur Frontalebene

ROM/Endgefühl

FL: 40°(weich-elast.); EXT: 40° (hart-elastisch);

SN:≈ 45° je Seite

ROT: ≈ 60-80° je Seite (incl. CTÜ)

Ruhestellung

Die Halswirbelsäule steht in leichter Lordose und im Bezug auf Seitneigung und Rotation in neutraler Position

Kapselmuster

Extension > Rotation > Seitneigung

Biomechanik (mittlere HWS C2-C7)

Um Bewegungsausschläge in einem Wirbelsäulensegment (2 benachbarte Wirbel mit allen dazwischen liegenden Strukturen) zu beschreiben, bezieht man sich auf den oben-liegenden Wirbel im Segment. Dabei wird v.a. bei Rotation die Bewegung danach bezeichnet, wohin sich der Wirbelkörper bewegt (der Dornfortsatz bewegt sich in die entgegengesetzte Richtung).

Während der **Flexion** kommt es zu einer Rollgleitbewegung des Wirbels nach ventral/cranial. Die Facettengelenke gleiten auseinander und klaffen am Ende der Bewegung caudal etwas. Die Bewegung wird durch den dorsalen Kapselbandapparat, die Anulusfasern und dorsale Fascien gebremst.

Bei der **Extension** gleiten die Gelenkflächen nach caudal und der Wirbel neigt sich nach dorsal. Es kommt zur Druckerhöhung an den Gelenkflächen und die Bewegung kann durch Knochenkontakt mit dem Wirbelbogen des caudalen Gelenkpartners knöchern gebremst werden, was zu einem hart-elastischen Endgefühl führt. Weiterhin bremsen das vordere Längsband, vordere Anulusfasern und die Gelenkkapsel die Bewegung .

Die **Lateralflexion** der Halswirbelsäule hat ihren größten Bewegungsausschlag zwischen C2-C4, der nach unten hin abnimmt. Bedingt durch die Stellung der unteren Facetten-gelenke im Raum, die sich in ihrer Ausrichtung der Horizontalebene annähern. Bei der Seitneigung kommt es zum einem Gleiten Richtung Extension auf der konkaven Seite, und Richtung Flexion auf der konvexen Seite. Dadurch wird der Durchmesser des Foramen intervertebrale auf der konkaven Seite geringer.

Betrachtet man den gesamten Ausschlag der **Rotation** in der HWS entfällt etwa die Hälfte davon auf das atlanto-axiale Gelenk.

© Ralf Kusch MT-OWS I 2017

Der Gesamtausschlag von etwa 80-90° ist nur zu erreichen wenn sich der cervico-thoracale Übergang entsprechend mitbewegt (bis 25°!). In der mittleren Halswirbelsäule bewegen sich dabei hauptsächlich die Segmente C2-C4.

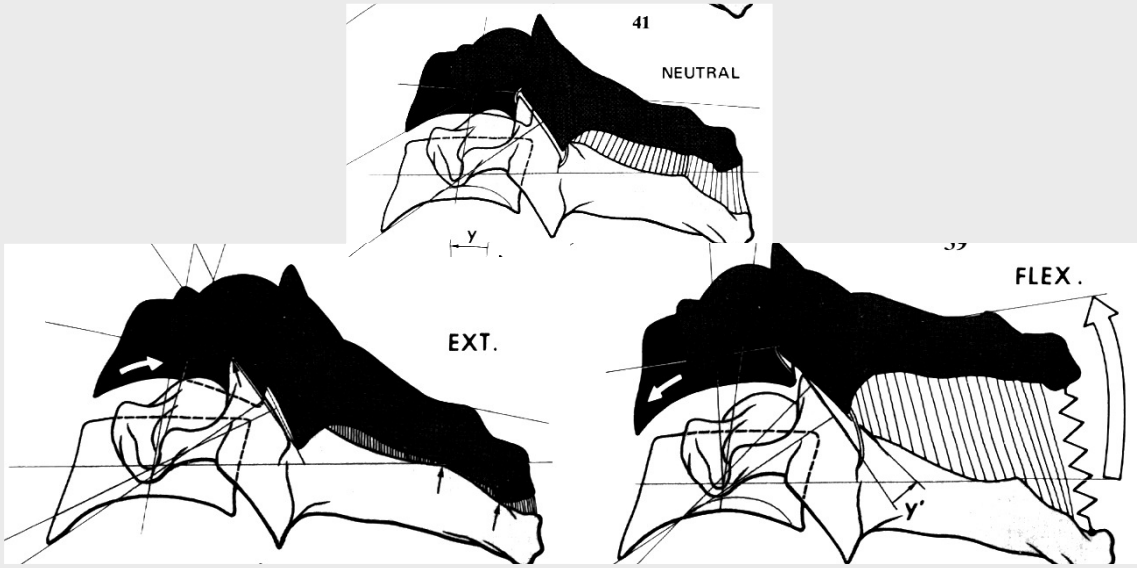

Bewegungs-segment	Flexion/Extension (Rotation um die x-Achse) Grenz-wert [Grad]	arithmetischer Mittelwert [Grad]	Lateralflexion (Rotation um die z-Achse) Grenz-wert [Grad]	arithmetischer Mittelwert [Grad]	Axiale Rotation (Rotation um die y-Achse) Grenz-wert [Grad]	arithmetischer Mittelwert [Grad]
C_2/C_3	5–23	8	11–20	10	6–28	9
C_3/C_4	7–38	13	9–15	11	10–28	11
C_4/C_5	8–39	12	0–16	11	10–26	12
C_5/C_6	4–34	17	0–16	8	8–34	10
C_6/C_7	1–29	16	0–17	7	6–15	9
C_7/T_1	4–17	9	0–17	4	5–13	8

Ausmaß der segmentalen Bewegungsausschläge im Bereich der unteren HWS (nach White u. Panjabi)

Kombinationsbewegungen (Seitneigung und Rotation) finden im mittleren Bereich der Halswirbelsäule ebenso wie in allen anderen Regionen der Wirbelsäule statt. Die Kombination von Seitneigung und Rotation ist hier immer gleichsinnig, d.h. es ergeben sich 4 Bewegungsmöglichkeiten als **gekoppelte Bewegungen** :

- FL/SN li./ROT li.
- FL/SN re./ROT re.
- EXT/SN li./ROT li.
- EXT/SN re./ROT re.

Diese gekoppelten Bewegungen erreichen den größtmöglichen Bewegungsausschlag und haben ein fest elastisches Endgefühl.

Die **nichtgekoppelten Bewegungen** sind:

- FL/SN li./ROT re.
- FL/SN re./ROT li.
- EXT/SN li./ROT re.
- EXT/SN re./ROT li

Die nichtgekoppelten Bewegungen sind sowohl aktiv als auch passiv möglich, haben aber ein härteres Endgefühl als die gekoppelten Bewegungen und ergeben einen geringeren Bewegungsausschlag. Da es dabei auf der konvex gekrümmten Seite der Halswirbelsäule zur Facettentraktion kommt, nutzt man diese auch therapeutisch.

© Ralf Kusch MT-OWS I 2017

I. Orientierende Untersuchung

Schmerzanamnese, **Bereichslokalisation**, **Segmentlokalisation**, Kontraindikationen, Nervensystem...

II. Spezifische Untersuchung

1. Anamnese

2. Inspektion

3. Funktionsprüfung :

a) Beweglichkeitstests allgemein und segmental

- Flexion/Extension
- Seitneigung
- Rotation
- Gekoppelte Bewegungen
- Nichtgekoppelte Bewegungen

b) Stabilitätstests

- Translatorische Bewegungen in Bandscheibenebene (Gelenkspiel in versch. AGST)
- Konstitutionelle Hypermobilität ?

C) Translatorische Tests

- Translatorische Bewegungen in Bandscheibenebene (Gelenkspiel in versch. AGST)

d) Widerstandstests

e) Palpation

f) Neurologische/Angiologische Tests ; Ärztliche Zusatzinformationen

- Nervensystem : Leitfähigkeit (Reflexe, Kennmuskulatur, Sensibilität, pathologische Reflexe, Klonus, Koordination), Mobilität (im Verhältnis zu umliegenden Strukturen), Schmerzfreiheit (neurale Spannungstests)
- Röntgen !!?...
- S I C H E R H E I T S T E S T S !!!! (Stabilität OKG, A. vertebralis)

III. Befundinterpretation/Arbeitshypothese

IV. Probebehandlung

© Ralf Kusch MT-OWS I 2017

Periphere Nervenirritation

I. TOS = Thoracic-outlet-Syndrom :

Auf dem Weg von den Foramina intervertebralia zu den Armnerven verläuft der Armplexus durch einige Engpässe. Hier kann er mechanisch beeinträchtigt werden.

1. Beim Durchtritt durch die **hintere Scalenuslücke** = Dreieck aus M. scalenus anterior, M. scalenus medius und 1. Rippe. Hier zieht der Plexus brachialis zusammen mit der A. subclavia hindurch.(**Scalenussyndrom**)
2. **Zwischen 1. Rippe und Clavicula** = hier läuft der in 3 Faszikel gebündelte Armplexus zusammen mit der A. und V. subclavia in die Achsel (**Kostoclaviculäres Kompressiossyndrom**)
3. **Unter dem M. pectoralis minor** = der distale Armplexus gelangt zusammen mit der A. und V. subclavia unter dem M. pectoralis minor und seinem Ansatz am Coracoid hindurch in die Axilla. (**Hyperabduktionssyndrom**).

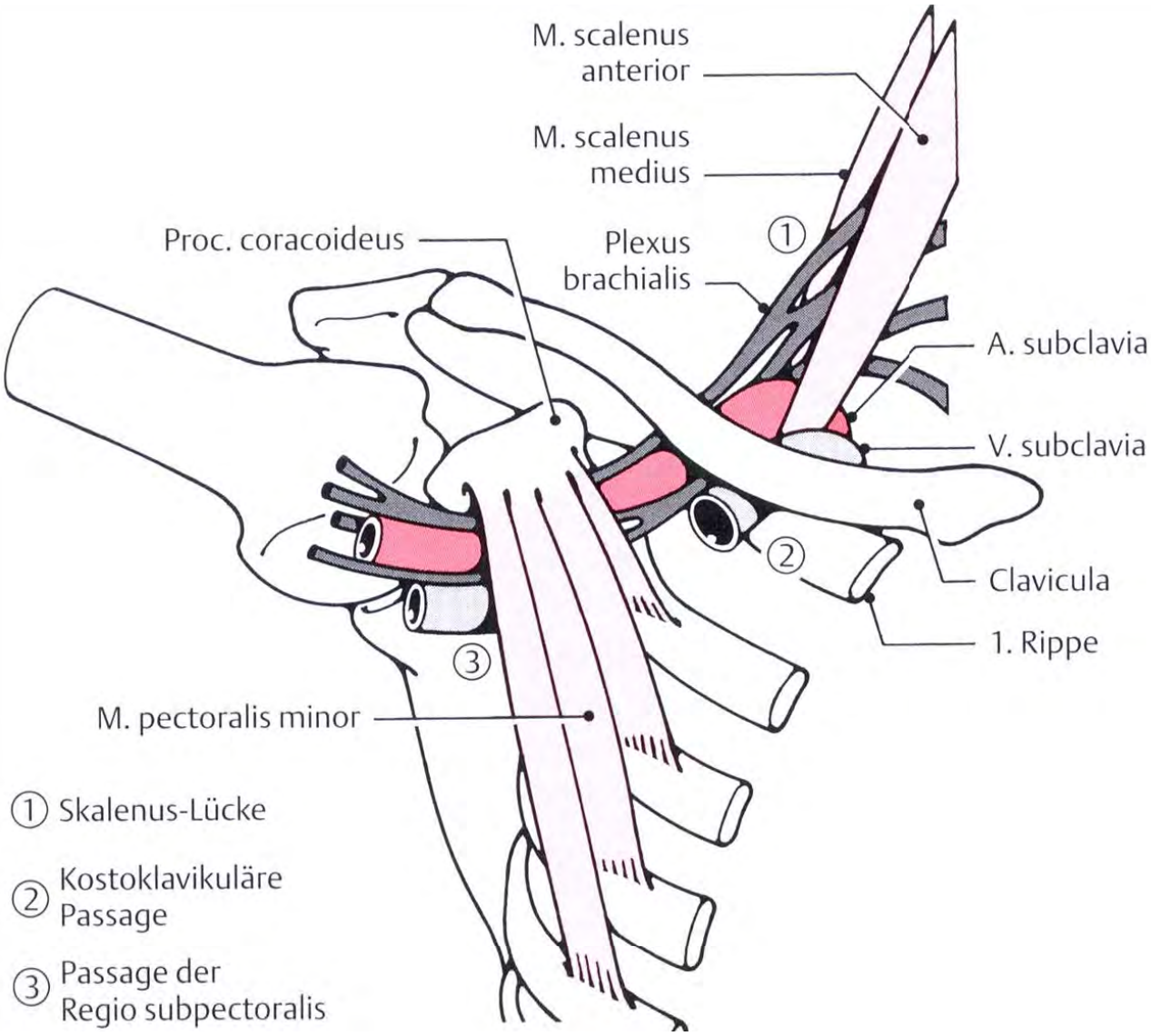

Aus: Mumenthaler M. Läsionen peripherer Nerven und radikuläre Syndrome. Thieme; 2003.

© Ralf Kusch MT-OWS I 2017

TOS = Thoracic-outlet-Syndrom :

Klinik:

Da es in der oberen Thoraxapertur sowohl zur Kompression von Nerven, Arterien und Venen kommen kann, unterscheidet man ein neurogenes, arterielles und venöses TOS. Wobei auch Mischbilder entstehen können.

Allgemeine Symptome:

- Schmerzen in einem oder beiden Armen mit Ausstrahlungen bis zum Kleinfinger
- Kribbelparästhesien in den Dermatomen C8 und th1
- Gefühl von Kraftlosigkeit v.a. beim Ausführen von bestimmten Belastungen

Neurogene Komponente steht im Vordergrund:

- Schädigung der Wurzel th1= Atrophie der lateralen Daumenballenmuskulatur
- später folgt auch eine Kompression der Wurzel C8 = Paräesthesien der ulnaren Handkante und Atrophie der Kleinfingerballenmuskulatur
- dumpfe Armschmerzen bei Arbeiten über Kopf oder beim Tragen von Lasten
- nächtliche Paräesthesien

Arterielle Komponente steht im Vordergrund :

- Blässe und Zyanose der Haut
- Schwierigkeiten Arbeiten über Kopf zu erledigen (Fensterputzen...)
- evtl. einseitiges Raynaud-Syndrom

Venöse Komponente steht im Vordergrund :

- Anschwellen von Hand und Fingern
- Stauungen

Ursachen:

- Hypertonus der Mm. scalenii (z.B. bei Asthma, Ausdauersportlern, posttraumatisch nach HWS Schleudertrauma, „steifem Thorax“)
- Veränderungen der Muskelränder
- Fibromuskuläre Strukturen die von C7 zu th1 laufen
- Megatransversus von C7
- Halsrippen
- Aneurysma der A. subclavia

© Ralf Kusch MT-OWS I 2017

TOS = Thoracic-outlet-Syndrom :

Ursachen:

- Pancoast Tumor
- Radiologische Spätschäden
- Claviculafrakturen mit abnormer Callusbildung oder Pseudarthrosebildung
- Änderungen der Claviculamechanik
- Hochstand der 1. Rippe
- Spannungserhöhung im M. pectoralis minor
- Neurinom des Armplexus

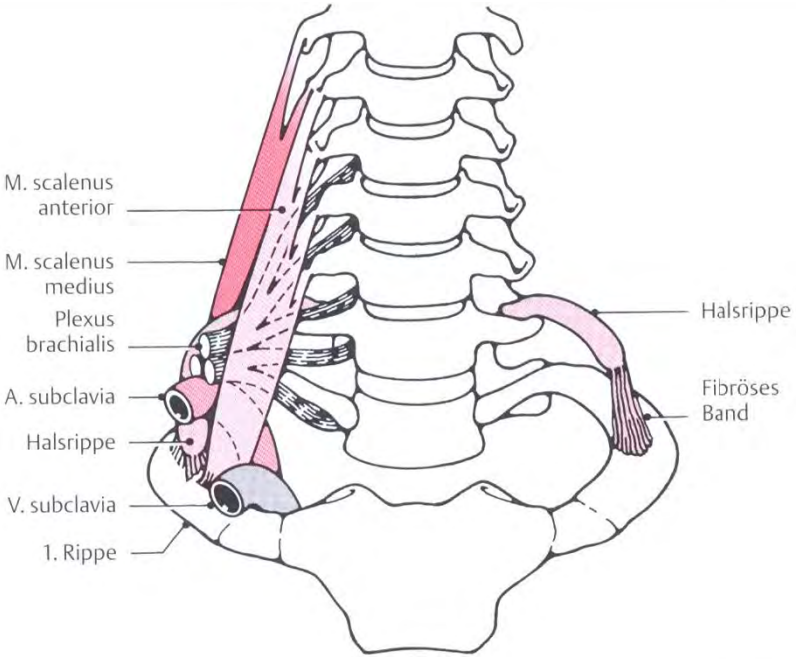

Einengung der Scalenuslücke durch eine Halsrippe

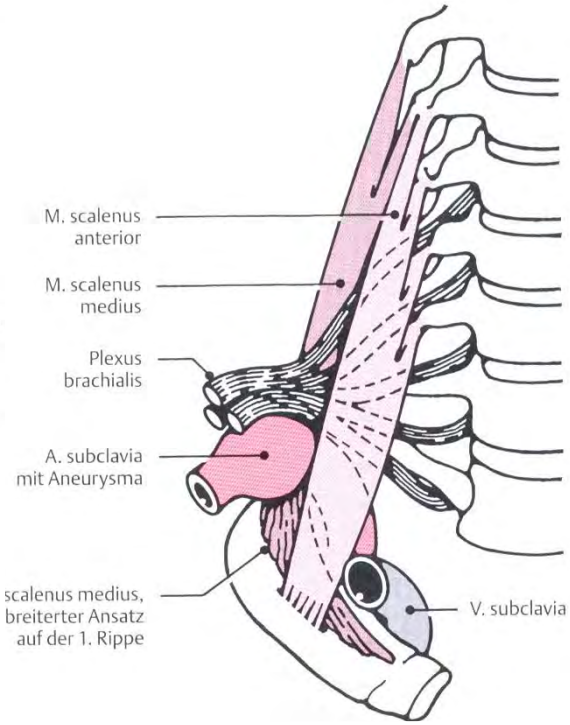

Einengung der Scalenuslücke durch einen verbreiterten Ansatz des M. scalenus medius. Poststenotisch findet sich ein Aneurysma der A. subclavia

Aus: Mumenthaler M. Läsionen peripherer Nerven und radikuläre Syndrome. Thieme; 2003.

TOS = Thoracic-outlet-Syndrom :

Behandlung:

- Haltungskorrektur
- Muskeldehnung : Mm. scalenii, Mm. pectorales, M. trapezius, M. levator scapulae...
- Mobilisation: cervicothorakaler Übergang...
- Mobilisation: Nervensystem
- Letzte Option : Chirurgie

© Ralf Kusch MT-OWS I 2017

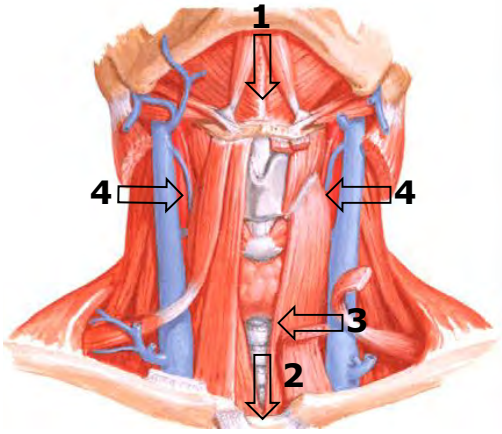

Os hyoideum (1)
Man umfasst man die Mandibula mit Daumen und Zeigefinger und rutscht etwas nach unten (=etwa Höhe C3).

Trachea (3)
Direkt oberhalb der Fossa jugularis.

Manubrium sterni (2)
Das Manubrium sterni wird cranial von der Fossa jugularis und lateral von beiden SCG und den beiden ersten Rippen begrenzt.

A. carotis (4)
Auf Höhe des Ringknorpels (liegt direkt unter Larynx) palpiert man einseitig! nach dorsal.

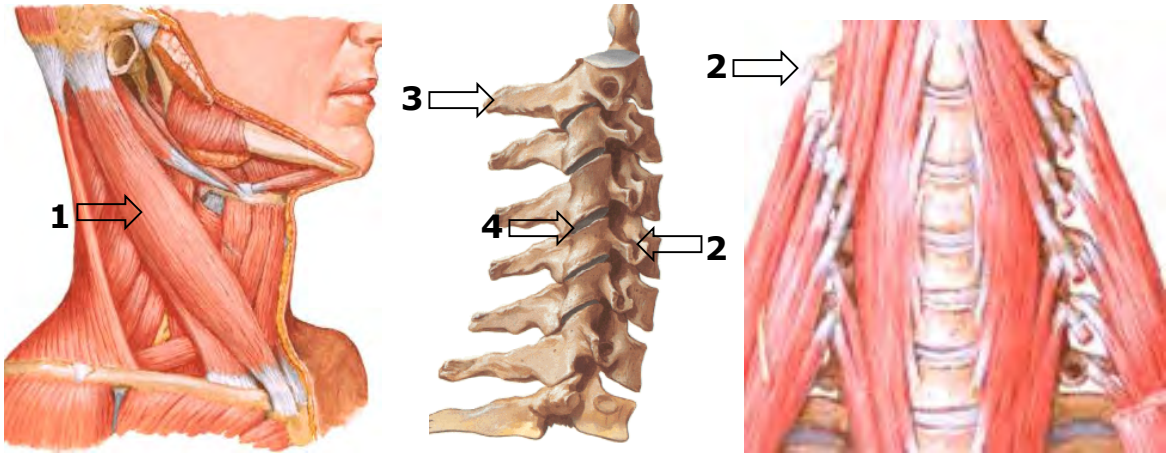

M. sternocleidomastoideus (1)
Der Muskel lässt sich in seinem Verlauf vom Processus mastoideus bis zum Manubrium sterni palpieren.

Processus spinosus C2 (3)
Ausgehend von der Linea nuchae superior lässt sich der Dornfortsatz C2 als erste prominente Struktur palpieren.

Processus transversus (2)
Die Spitze der Querfortsätze (45° Winkel zur HWS) lässt sich vor oder hinter dem M. sternocleidomastoideus palpieren.

Facettengelenke (4)
Ausgehend vom Dornfortsatz palpiert man das jeweilige Facettengelenk lateral des M. Semispinalis (v-förmige Muskellücke).

© Ralf Kusch MT-OWS I 2017

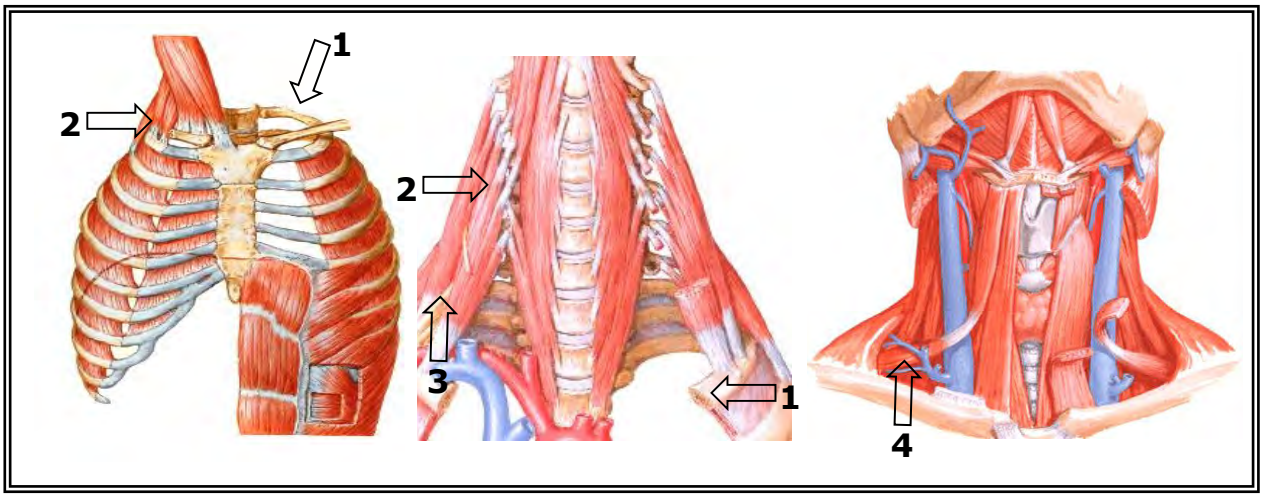

1. Rippe (1)

Ausgehend von der oberen Scapulaecke palpiert man etwa im 45° Winkel nach ventral und cranial.

Plexus brachialis (3)

Er verläuft gemeinsam mit der A. subclavia durch die hintere Scalenuslücke (zw. M. scalenus anterior und medius).

Mm. scalenii (2)

Zwischen dem Hinterrand des M. sterno-cleidomastoideus und dem Vorderrand des M. trapezius liegen diese Muskeln.

M. omohyoideus (4)

Der Muskel ist als quer verlaufender Strang im unteren Teil der Scalenuslücke zu spüren.

© Ralf Kusch MT-OWS I 2017

1) Schmerz bei Rechtsrotation: Region HWS/CTÜ?

Ausführung: (1) Die Patientin bewegt so weit in Rechtsrotation bis die Schmerzen ausgelöst werden. Der Therapeut fixiert die Brustwirbelsäule in der erreichten Position und palpiert am Dornfortsatz von th1. Jetzt wird die Patientin aufgefordert die Halswirbelsäule nach links zu rotieren. Verschwinden die Schmerzen jetzt (bevor th1 sich bewegt hat) liegt die Ursache wahrscheinlich im Bereich der Halswirbelsäule.

(2) Die HWS wird in Relation zur BWS fixiert. Die Patientin rotiert aktiv die Brust-wirbelsäule nach rechts.

(3) Die BWS wird nach links rotiert und da vom Therapeuten fixiert. Jetzt rotiert die Patientin die HWS nach rechts.

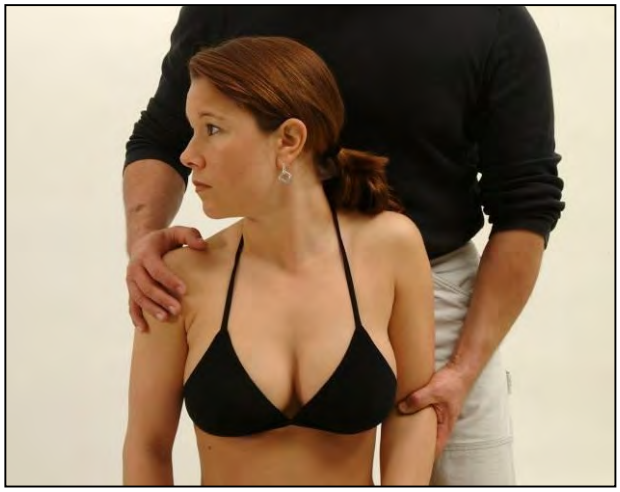

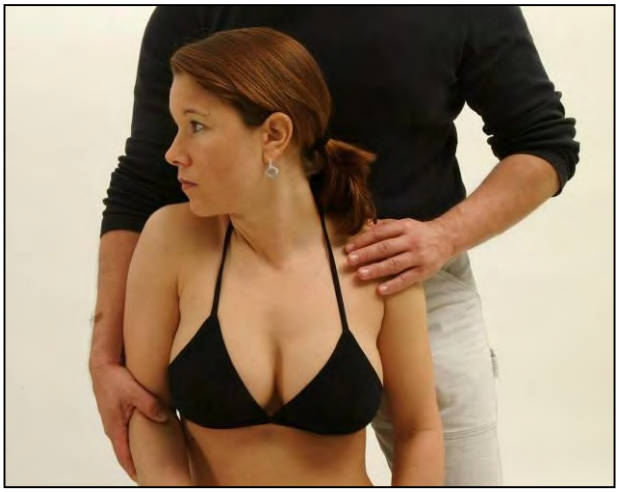

2) Muskulatur :

Ausführung: Die Patientin rotiert aktiv nach rechts so weit wie möglich. Der Therapeut hebt passiv links den Schultergürtel an und fordert die Patientin auf weiterzubewegen. Das gleiche wiederholt er mit der rechten Seite.

Interpretation: Ändern sich die Schmerzen oder ist der Bewegungsausschlag deutlich besser nach dem Anheben des Schultergürtels spielt die Muskulatur eine sehr große Rolle. Kann die Patientin nicht weiterbewegen ist die Halswirbelsäule wahrscheinlich für die Bewegungseinschränkung verantwortlich.

© Ralf Kusch MT-OWS I 2017

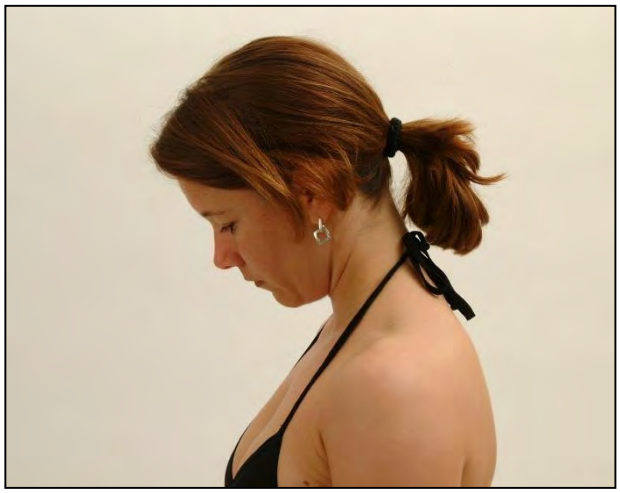

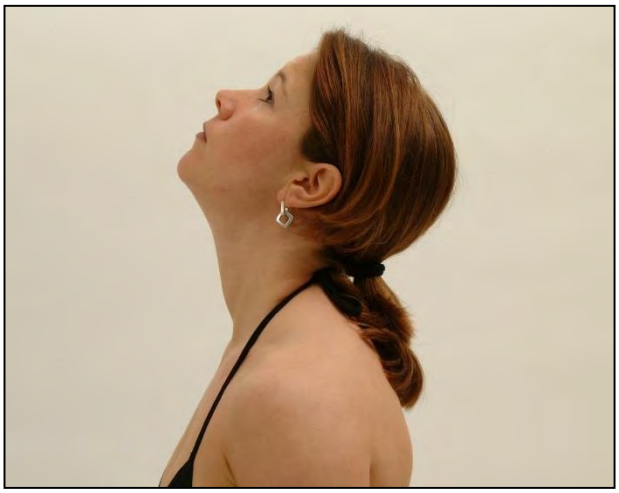

Ablauf aktive und passive Tests :

- Man achtet auf die Qualität und Quantität der Bewegung (Spontanität der Bewegung, Bewegungsgeschwindigkeit, Ausweichbewegungen und den Gesamtbewegungs-ausschlag sowie evtl. auftretenden Schmerz in der Bewegungsbahn)
- Als erste Orientierung beurteilt man die Halswirbelsäule sowohl von ventral als auch von der Seite ohne die Patientin anzufassen.

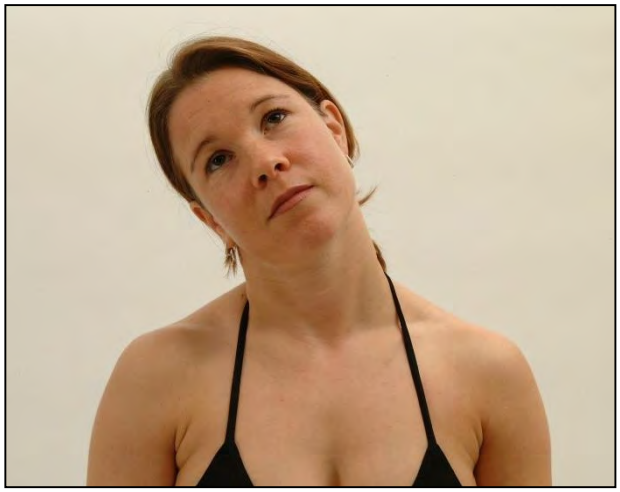



Ablauf aktive und passive Tests :

- Bei der Seitneigung achtet man auf ein Abweichen durch zusätzlich Rotation. Bei der Rotation auf ein Ausweichen der Patientin durch zusätzliche Seitneigung. So hat man schon entsprechende Hinweise auf die Region die eingeschränkt ist.
- Ist aus der Anamnese bekannt dass eine Bewegung besonders schmerzhaft sollte diese erst am Ende der Untersuchung getestet werden.

© Ralf Kusch MT-OWS I 2017



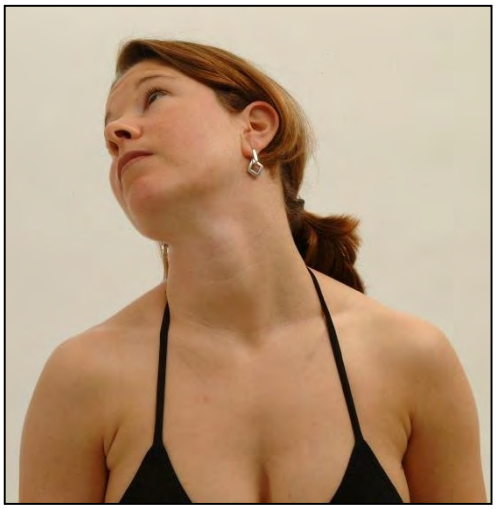

Ablauf aktive und passive Tests :

- Man achtet auf die Qualität und Quantität der Bewegung (Spontanität der Bewegung, Bewegungsgeschwindigkeit, Ausweichbewegungen und den Gesamtbewegungsausschlag sowie evtl. auftretenden Schmerz in der Bewegungsbahn)
- Sind die einachsigen Bewegungen nicht auffällig untersucht man als nächstes die gekoppelten und dann die nichtgekoppelten Bewegungen.

Ablauf aktive und passive Tests :

- Die gekoppelten Bewegungen der mittleren Halswirbelsäule sind :
  - FL/SN re./ROT re. ; FL/SN li./ROT li.
  - EXT/SN re./ROT re. ; EXT/SN li./ROT li.
- Die nichtgekoppelten Bewegungen der mittleren Halswirbelsäule sind:
  - FL/SN re./ROT li. ; FL/SN li./ROT re.
  - EXT/SN re./ROT li. ; EXT/SN li./ROT re.

© Ralf Kusch MT-OWS I 2017

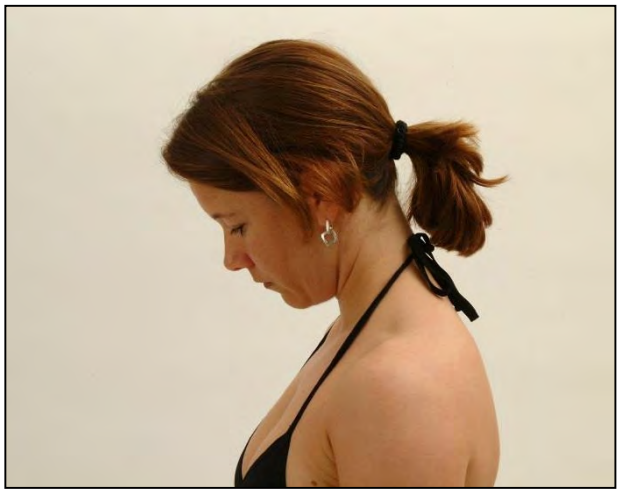

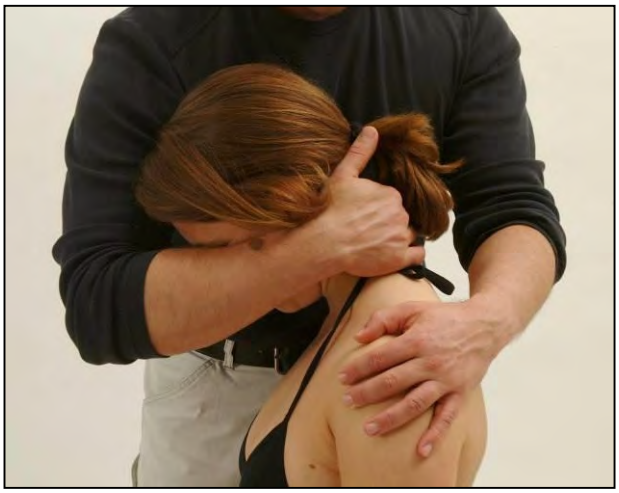

Flexion aktiv:

Die Patientin bewegt aktiv die Halswirbelsäule so weit wie möglich in Flexion.

Beachte: Kommt das Kinn bis zum Sternum spricht man von sehr guter Beweglichkeit.

Flexion passiv:

Nachdem die Patientin entspannt hat bewegt der Therapeut passiv die Halswirbelsäule so weit wie möglich weiter in Flexion.

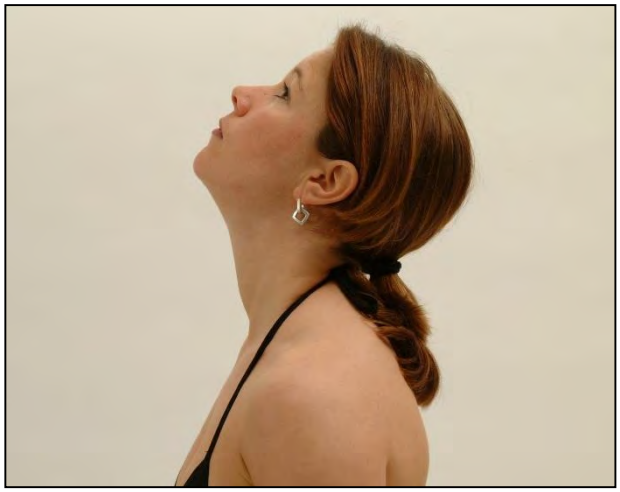

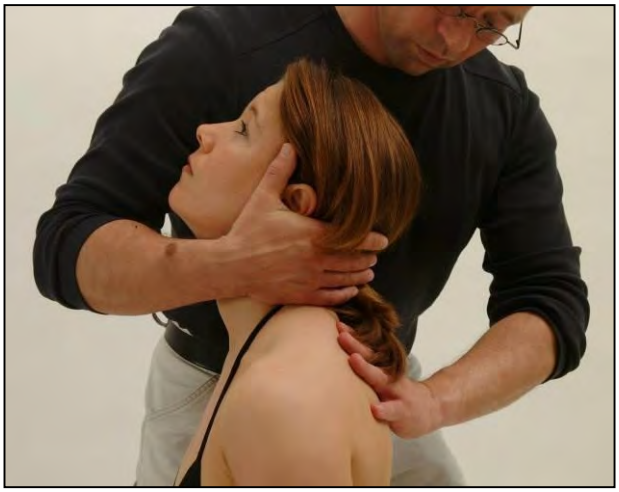

Extension aktiv:

Die Patientin bewegt aktiv die Halswirbelsäule so weit wie möglich in Extension.

Beachte: Kommt die Ebene des Gesichtes parallel zur Decke spricht man von sehr guter Beweglichkeit.

Extension passiv:

Nachdem die Patientin entspannt hat bewegt der Therapeut passiv die Halswirbelsäule so weit wie möglich weiter in Extension.

Beachte: Kapselmuster der HWS=EXT↓↯

© Ralf Kusch MT-OWS I 2017



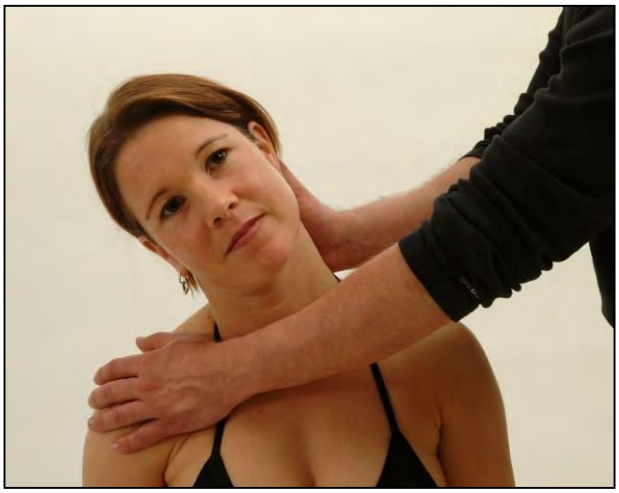

Seitneigung aktiv:

Die Patientin bewegt aktiv die Halswirbelsäule so weit wie möglich in Seitneigung rechts/links.

Beachte: Man erwartet etwa 45° je Seite an Bewegungsausschlag.

Seitneigung passiv:

Nachdem die Patientin entspannt hat bewegt der Therapeut passiv die Halswirbelsäule so weit wie möglich weiter in Seitneigung.

Beachte: Einschränkung bei Uncovertebralarthrose.

Rotation aktiv:

Die Patientin bewegt aktiv die Halswirbelsäule so weit wie möglich in Rotation rechts/links.

Beachte: Man erwartet etwa 80-90° je Seite an Bewegungsausschlag.

Rotation passiv:

Nachdem die Patientin entspannt hat bewegt der Therapeut passiv die Halswirbelsäule so weit wie möglich weiter in Rotation.

© Ralf Kusch MT-OWS I 2017



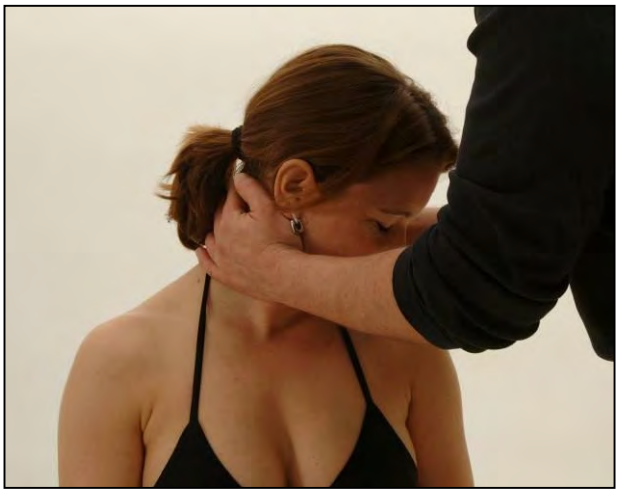

Flexion/SN li./ROT li. aktiv:

Die Patientin bewegt aktiv die Halswirbelsäule so weit wie möglich in Flexion/Seitneigung links (rechts) und Rotation links (rechts).

Beachte: Hierbei gleiten die Facettengelenke auf der rechten Seite maximal nach ventral/cranial.

Flexion/SN li./ROT li. passiv:

Nachdem die Patientin entspannt hat bewegt der Therapeut passiv die Halswirbelsäule so weit wie möglich weiter in Flexion/Seitneigung links(rechts) und Rotation links (rechts).

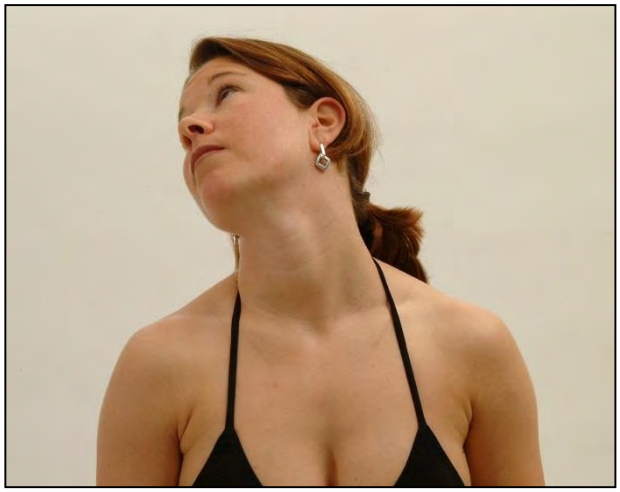

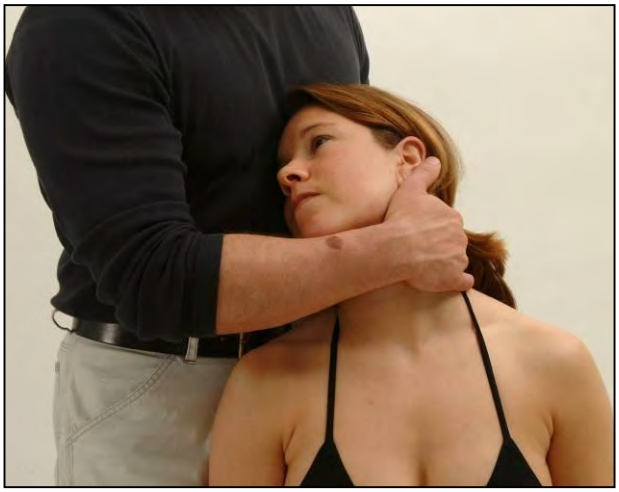

Extension/SN re./ROT re. aktiv:

Die Patientin bewegt aktiv die Halswirbelsäule so weit wie möglich in Extension/Seitneigung rechts(links) und Rotation rechts (links).

Beachte: Hierbei gleiten die Facettengelenke auf der rechten Seite maximal nach dorsal/caudal.

Extension/SN re./ROT re. passiv:

Nachdem die Patientin entspannt hat bewegt der Therapeut passiv die Halswirbelsäule so weit wie möglich weiter in Extension/Seitneigung rechts (links) und Rotation rechts (links).

© Ralf Kusch MT-OWS I 2017

Flexion/SN li./ROT re. aktiv:

Die Patientin bewegt aktiv die Halswirbelsäule so weit wie möglich in Flexion/Seitneigung links und Rotation rechts.

Beachte: Hierbei entsteht auf der linken Seite eine Kompression und rechts Traktion für die Facettengelenke.

Flexion/SN li./ROT re. passiv:

Nachdem die Patientin entspannt hat bewegt der Therapeut passiv die Halswirbelsäule so weit wie möglich weiter in Flexion/Seitneigung links und Rotation rechts.

© Ralf Kusch MT-OWS I 2017

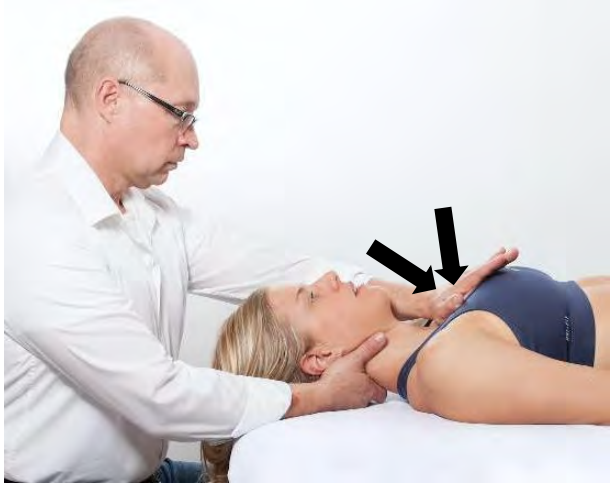

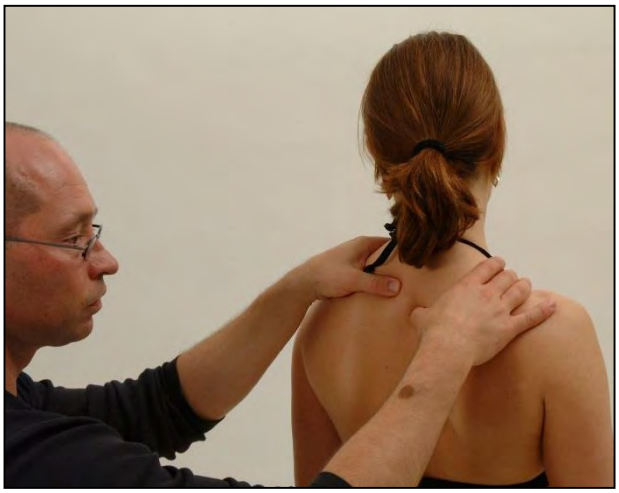

Faszia cervicalis media, prufunda:

Der Therapeut hält mit der rechten Hand leichten Zug in Längsrichtung der Halswirbelsäule. Mit der linken Hand hat er Kontakt mit der Handbasis im oberen Bereich des Sternums der Patientin. Er teste durch abwechselnden Druck nach dorsal und dorsal/caudal die fasziale Spannung.

Rotation C5-th4:

Der Therapeut legt mit leichtem Druck den linken Daumen von links gegen den Dornfortsatz des oberen Wirbels im Segment. Der rechte Daumen liegt von rechts gegen den Dornfortsatz des unteren Wirbels. Die Patientin führt eine Rotation nach links aus. Der Therapeut beurteilt ob und wie weit der obere Dornfortsatz auf den unteren zugelaufen (hier nach rechts) ist bis dieser sich ebenfalls bewegt.

Gekoppelte Bewegung CTÜ (am DF von rechts/links):

Der Therapeut palpiert mit dem Zeigefinger auf der rechten Seite zwischen zwei Dornfortsätzen. Mit der linken Hand führt er die gesamte HWS in FL/SN li./ROT li.. Er beurteilt ob und wie weit sich der obere Dornfortsatz bewegt hat bis der untere der Bewegung nach rechts folgt.

1. Rippe Traktion Costotransversalgelenk:

Der rechte Arm der Patientin ist abgelegt. Die HWS befindet sich in FL/SN li./ROT re. Der Therapeut fixiert die Position mit seiner linken Hand. Mit der Basis des rechten Zeigefingers nimmt er Kontakt an der 1. Rippe von dorsal auf. Er bewegt diese nach ventral/medial und caudal und beurteilt so das Gelenkspiel.

© Ralf Kusch MT-OWS I 2017

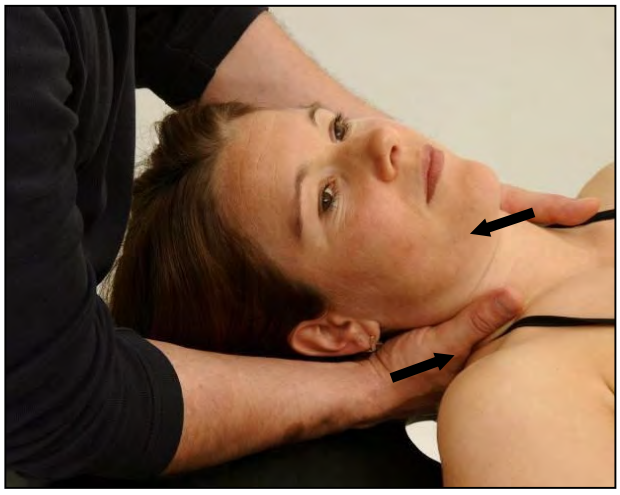

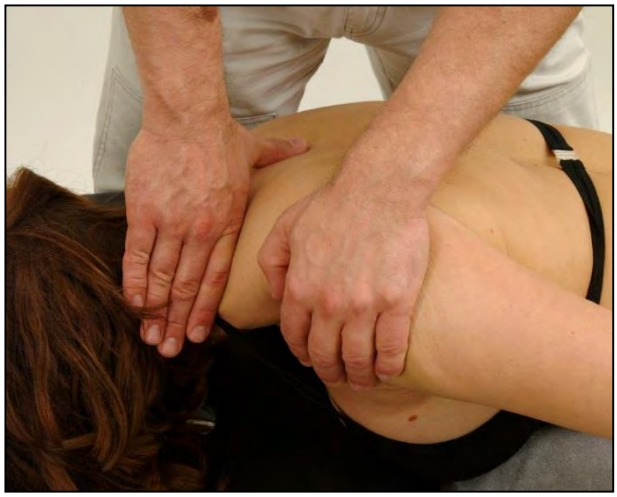

Gleitmobilisation Rotation C7:

Die rechte Hand liegt mit der Basis des Zeigefingers am Wirbelbogen von C7 auf der rechten Seite. Die linke Hand auf der linken Seite. Mit der rechten Hand gibt der Therapeut Schub nach dorsal/caudal und lateral an C7. Die dabei auftretende Rechtsrotation unterstützt er durch Zug mit der linken Hand nach ventral/cranial.

Gleitmobilisation C7 in BL:

Die Patientin befindet sich im BL mit Rotation der HWS nach rechts. Der T. habt mit seiner linken Hand den Schultergürtel links so weit an bis die Rotation bei C7 zu spüren ist. Dann gibt er mit der Zeigefingerseite seiner rechten Hand Schub nach ventral und leicht nach cranial. Alternativ kann die Handfassung auch über Kreuz sein.

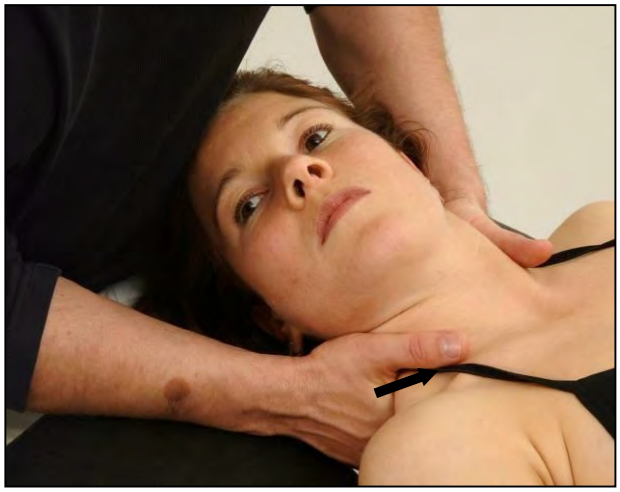

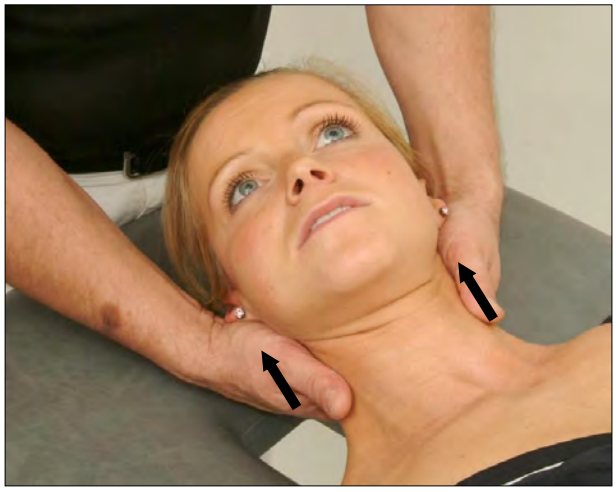

Traktionsmobilisation 1.Rippe:

Die HWS befindet sich bis th1 in einer Seitneigung links und Rotation rechts. Mit der linken Hand stabilisiert der Therapeut am Wirbelbogen C7 die Rechtsrotation. Mit der Basis des Zeigefingers der rechten Hand hat er von dorsal Kontakt an der ersten Rippe. Durch Schub nach ventral/medial/caudal mit der rechten Hand erreicht er eine Traktion im Costotransversalgelenk.

Dehnung Mm. scaleni:

Die HWS befindet sich in EXT/SN li./ROT re. Der Therapeut fasst mit beiden Händen um den Nacken der Patientin.

So gibt er Zug in Längsrichtung der HWS. Dies ist eine sehr schonende Möglichkeit verkürzte Strukturen zu entspannen.

© Ralf Kusch MT-OWS I 2017

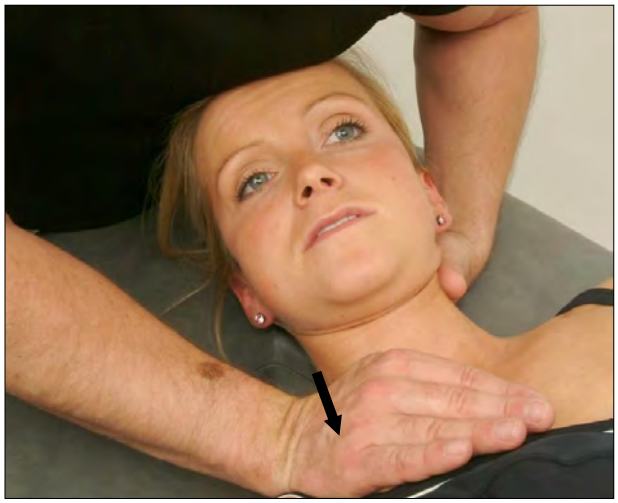

Dehnung Mm. scaleni:

Die HWS befindet sich in EXT/SN li./ROT re. Der Therapeut fasst mit der linken Hand um den Nacken der Patientin und hält leichten Zug in Längsrichtung. Er legt den Daumenballen seiner rechten Hand direkt unter der Clavicula auf die Rippen. So gibt er mit der Ausatmung Druck nach caudal.

Dehnung Mm. scaleni:

Die HWS befindet sich in EXT/SN li./ROT re. Der Therapeut fasst mit seiner rechten Hand um den Nacken und das Kinn der Patientin. Mit der linken Hand hat er rechts Kontakt mit dem Daumenballen gegen die oberen Rippen von ventral. Während die Patientin tief ausatmet unterstützt er mit der linken Hand das Senken der Rippen.

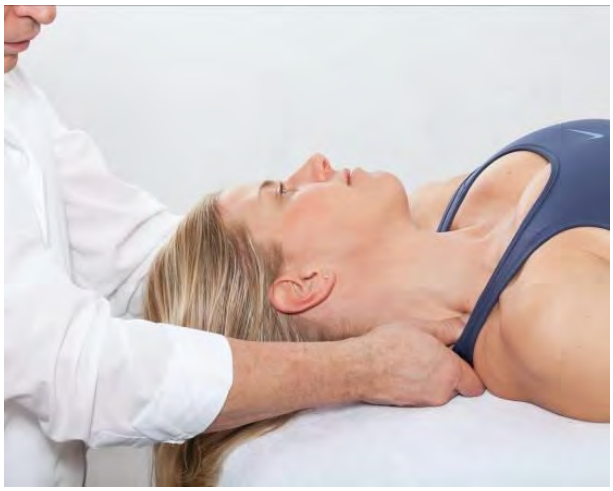

Cervici-pleurale Ligg.:

Die HWS befindet sich in SN und ROT rechts. Der T. umfasst mit der linken Hand die HWS. Mit dem Daumen der rechten Hand gibt er Druck auf die cervico-pleuralen Ligg. Bei C6 und C7. Er behandelt diese durch verstäken des Drucks während er leicht die SN/ROT weiterführt.

Faszia cervicalis media (Fcm) und profunda (Fcp):

Die HWS befindet sich in leichter EXT. Mit der rechten Hand umfasst der T. diese und hält leichten Zug nach cranial. Mit der linken hand geht er durch Druck nach dorsal oder dorsal/caudal an die Grenze der Gewebsspannung. Mit der Ausatmung verstärkt er den Druck und bleibt bei der EA. 5-6x wiederholen.

© Ralf Kusch MT-OWS I 2017

Butler D. Mobilisation des Nervensystems. Springer;1995.

van den Berg F. Angewandte Physiologie, Das Bindegewebe verstehen und beeinflussen. Bd.I-III. Thieme; 1999.

Brokmeier A. Manuelle Therapie. Enke; 1995 .

Cramer A., Doering J., Gutmann G. Geschichte der manuellen Medizin. Springer;1990.

Evjenth O., Hamberg J. Muscle Stretching in Manual Therapie, a clinical manual, Volume I : The Extremities. Alfta Rehab Förlag; 1984.

Evjenth O., Hamberg J. Auto Stretching-Selber Dehnen. Alfta Rehab Förlag;1990.

Frisch H. Programmierte Untersuchung des Bewegungsapparates. Chirodiagnostik. Springer; 2001.

Frisch H. Programmierte Therapie am Bewegungsapparat. Chirotherapie, Osteopathie, Physiotherapie. Springer; 2001.

Hauser-Bischof C. Schulterrehabilitation in der Orthopädie und Traumatologie. Thieme; 2003.

Janda V. Manuelle Muskelfunktionsdiagnostik. Ullstein Mosby.1994.

Jäger M., Wirth C. J. Praxis der Orthopädie. Thieme;1992.

Kapandji I. A. Funktionelle Anatomie der Gelenke. Bd. I, Obere Extremität. Enke; 1984.

Kaltenborn F., Evjenth O. Manuelle Therapie nach Kaltenborn. Untersuchung und Behandlung. Teil I: Extremitäten. Olaf Norlis Bokhandel; 1999.

Lewit K. Manuelle Medizin. Johann Ambrosius Barth; 1992.

Myers T. W. Anatomy Trains Myofasziale Meridiane. URBAN& FISCHER; 2004

Maitland G.D. Manipulation der peripheren Gelenke. Springer;1990.

Pfund R., Zahnd F. Leitsymptom Schmerz.Bd. I: Oberer Abschnitt. Thieme; 2000.

Schomacher J. Manuelle Therapie - Bewegen und Spüren lernen. Thieme; 1998.

Schomacher J. Diagnostik und Therapie des Bewegungsapparates in der Physiotherapie. Thieme; 2001.

Wolf U. Angewandte Manuelle Therapie. Bd.1: Halswirbelsäule-Kiefergelenk-Schulter-Ellenbogen-Hand. Urban&Fischer; 2001.

© Ralf Kusch MT-OWS I 2017